

Лечащий Врач

Медицинский научно-практический журнал № 5 2021



ПСИХОНЕВРОЛОГИЯ

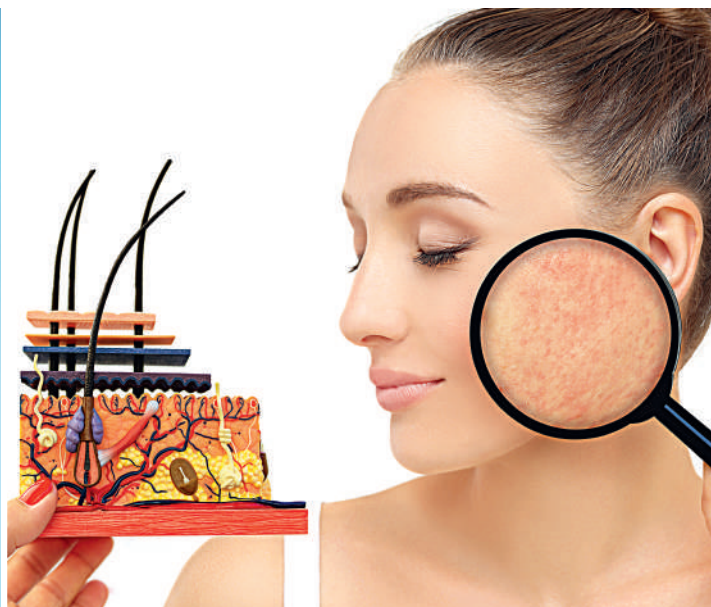- Психотерапевтическая коррекция при шизофрении • Хронический клещевой энцефалит • Инновации в коррекции постстрессовых нарушений
- Дисциркуляторная энцефалопатия
- Профилактика психопатологических расстройств при хронической ишемии мозга • Передовые разработки в реабилитации после ишемического инсульта

Актуальная тема

- Клиническое наблюдение: IgA-нефропатия, ассоциированная с нарушением обмена глутена

Интервью

- Заболевания спектра оптиконевромиелита: дифференциальная диагностика с рассеянным склерозом



ДЕРМАТОВЕНЕРОЛОГИЯ

- Поверхностно-распространяющаяся меланома кожи • Первичная кожная CD4+ плеоморфная Т-клеточная лимфома • Метотрексат в дерматологии: от теории к практике • Возможности восстановления морфофункционального состояния и микробиома кожи • Розацеа: диагностический поиск при эритеме лица

Журнал входит в перечень изданий, рекомендованных Высшей аттестационной комиссией (ВАК)

ISSN 1560 5175



21005

9 771560 517000

Подписные индексы:

Объединенный каталог «Пресса России» **38300**

«Каталог российской прессы» **99479**

Каталог ФГУП «Почта России» **П1642**

Medical Journal Лечащий Врач

Журнал входит в перечень изданий, рекомендуемых ВАК

УВАЖАЕМЫЕ ЧИТАТЕЛИ!

Оформить подписку на научно-практический журнал «Лечащий врач» легко:

- в каталоге Почты России (Индекс П1642)
- на сайте издательства на физическое или юридическое лицо

<https://www.lvrach.ru/subscribe/>

ТЕМЫ НОМЕРОВ:

01 Педиатрия
Уронефрология

02 Кардиология
Ангиология
Гастроэнтерология
Гепатология

03 Эндокринология
Гинекология

04 Аллергология
Ревматология

05 Психоневрология
Дерматовенерология

06 Педиатрия
Нутрициология

07 Кардиология
Ангиология
Ревматология

08 Гастроэнтерология
Гепатология

09 Уронефрология
Педиатрия
Неонатология

10 Бронхопульмонология
ЛОР-заболевания
Психоневрология

11 Дерматовенерология
Инфекции
Вакцинопрофилактика

12 Гинекология
Эндокринология



Научно-практический журнал «ЛЕЧАЩИЙ ВРАЧ»

- издаётся с 1998 года;
- с 2008 года решением Президиума Высшей Аттестационной Комиссии (ВАК) включён в список ведущих рецензируемых научных журналов;
- префикс DOI 10.51793;
- издание занимает 63 место из 445 в рейтинге SCIENCE INDEX по тематике «Медицина и здравоохранение» (входящие в перечень ВАК);
- двухлетний импакт-фактор журнала с учётом цитирования из всех источников составляет 0,458;
- научно-практические статьи для врачей общей практики, терапевтов, педиатров, узких специалистов;
- 12 выпусков в год.

Реклама 16+

Отдел подписки и распространения: xpress@osp.ru

Лечащий Врач

№ 5 май 2021

16+

ГЛАВНЫЙ НАУЧНЫЙ РЕДАКТОР

Анатолий Анатольевич Стремоухов, д.м.н., профессор

ГЛАВНЫЙ РЕДАКТОРЕлена Ольгертовна Гируцкая, Lvrach@osp.ru**ВЫПУСКАЮЩИЙ РЕДАКТОР**

Марина Чиркова

НАУЧНЫЙ РЕДАКТОР

Ирина Ковалева

КОРРЕКТОР

Наталья Данилова

КОМПЬЮТЕРНАЯ ВЕРСТКА И ГРАФИКА

Татьяна Кыртикова

Телефон: (495) 725-4780/83, (499) 703-1854

E-mail: pract@osp.ru<http://www.lvrach.ru>**ПРОИЗВОДСТВЕННЫЙ ОТДЕЛ**

Галина Блохина

РУКОВОДИТЕЛЬ ПРОЕКТА

Денис Самсонов

УЧРЕДИТЕЛЬ И ИЗДАТЕЛЬ

ООО «Издательство «Открытые Системы»

Адрес редакции и издателя:

127254, город Москва,

пр-д Добролюбова, д. 3, строен. 3, комн. 13

Почтовый адрес: Россия, 123056, Москва, а/я 82

© 2021 Издательство «Открытые Системы»

Все права защищены.

Журнал зарегистрирован в Роскомнадзоре 05.06.2015.

Свидетельство о регистрации СМИ ПИ № ФС77-62007

ISSN печатной версии – 1560 5175

ISSN элктронной версии – 2687 1181

Дата выхода в свет – 05.05.2021 г.

Журнал входит в перечень изданий, рекомендованных ВАК

Журнал включен в Научную электронную библиотеку и в Российский индекс научного цитирования (РИНЦ), имеет импакт-фактор.

Подписные индексы:

Каталог «Подписные издания»,

официальный каталог Почты России – П1642

РЕКЛАМАСветлана Иванова, тел.: (499) 703-18-54 (доб. 341), iana@osp.ruЮлия Патронова, тел.: (499) 703-18-54, patronova@osp.ru**МАРКЕТИНГ**Полина Коротун, marketing@osp.ru

Отпечатано в ООО «РИММИНИ»

г. Нижний Новгород, ул. Красноезвездная ул, дом № 7а, оф.3

Журнал выходит 12 раз в год.

Тираж 30 000 экземпляров.

Цена свободная.

Мнение редакции может не совпадать с мнением авторов.

Все исключительные (имущественные) права с момента получения материалов от авторов принадлежат редакции.

Редакция оставляет за собой право на корректуру, редактуру и сокращение текстов.

Редакция не несет ответственности за содержание рекламных материалов.

Полное или частичное воспроизведение или размножение каким бы то ни было способом материалов, опубликованных в настоящем издании, допускается только с письменного разрешения «Издательства «Открытые Системы».

Иллюстрации – Adobe Stock.


**ОТКРЫТЫЕ
СИСТЕМЫ**
Open Systems Publications
ПРЕЗИДЕНТ

Михаил Борисов

ГЕНЕРАЛЬНЫЙ ДИРЕКТОР

Галина Герасина

КОММЕРЧЕСКИЙ ДИРЕКТОР

Татьяна Филина



Дорогие коллеги!

Главные темы номера — психоневрология и дерматология. Пандемия внесла неприятные коррективы во все аспекты нашей жизни. Порой обращение пациента за помощью происходит слишком поздно — время упущено и его не наверстать. Поэтому мы хотели бы еще раз (в преддверии Всемирного дня меланомы) напомнить об онконастороженности врачей общей практики.

С уважением,
главный редактор
Елена Ольгертовна Гируцкая

Лечащий Врач

Май 2021, № 5


Журнал входит в перечень изданий, рекомендованных Высшей аттестационной комиссией (ВАК)

Новости

News

Психоневрология

Psychoneurology



Достижения, события, факты 5

Achievements, developments, facts 5

Основные концепции психотерапевтической коррекции больных шизофренией/ З. Ш. Ашуров, З. В. Шин, Д. П. Ким 7

Basic concepts of psychotherapeutic correction in patients with schizophrenia/ Z. Sh. Ashurov, Z. V. Shin, D. P. Kim 7

Хронический клещевой энцефалит/ Е. Г. Демьяновская, В. В. Погодина, Н. Г. Бочкова, Е. И. Наумов, Т. А. Снитур, Л. С. Левина, М. С. Щербинина, А. С. Васильев 10

Chronic tick-borne encephalitis/ E. G. Demianovskaia, V. V. Pogodina, N. G. Bochkova, E. I. Naumov, T. A. Snitur, L. S. Levina, M. S. Szherbinina, A. S. Vasiliev 10

Инновационный комплекс коррекции постстрессовых нарушений/ И. А. Бокова, Л. Г. Агасаров 14

Innovative complex correction of poststress disorders/ I. A. Bokova, L. G. Agasarov 14

Клинико-патофизиологические основы и передовые разработки в реабилитации пациентов после ишемического инсульта/ Е. Г. Демьяновская, А. С. Васильев 17

Clinical and pathophysiological foundations and advanced developments in the rehabilitation of patients after ischemic stroke/ E. G. Demianovskaia, A. S. Vasiliev 17

Психопатологические расстройства при хронической ишемии мозга: возможности профилактики/ О. В. Котова, Н. Л. Зуйкова, А. В. Палин, В. И. Фролова, Е. В. Гушанская, И. В. Салынцев, В. Э. Медведев 22

Psychopathological disorders in chronic cerebral ischemia: possibilities of prevention/ O. V. Kotova, N. L. Zuykova, A. V. Palin, V. I. Frolova, E. V. Gushanskaya, I. V. Salyntsev, V. E. Medvedev 22

Дисциркуляторная энцефалопатия в деятельности врача общей практики/ В. В. Скворцов, Б. Н. Левитан, Э. А. Голиева, Г. И. Малякин. . . . 27

Dyscirculatory encephalopathy in general medicine practice/ V. V. Skvortsov, B. N. Levitan, E. A. Golieva, G. I. Malyakin. . . . 27

Дерматовенерология

Dermatovenereology



Возможности восстановления морфофункционального состояния и микробиома кожи при комплексном космецевтическом уходе/
Н. В. Зильберберг 32

Possibilities of restoring of the morphofunctional state and microbiome of the skin with complex cosmeceutical care/ N. V. Zilberberg 32

Низкая информированность поликлинических врачей – причина запущенности поверхностно-распространяющейся меланомы кожи/
О. А. Романова, Н. Г. Артемьева, М. Г. Безлепо 38

Low level of awareness among general practitioners – the reason for the late stages of superficial spreading melanoma of the skin/ O. A. Romanova, N. G. Artemieva, M. G. Bezlepko 38

Первичная кожная CD4+ плеоморфная Т-клеточная лимфома из клеток малых и средних размеров (клиническое наблюдение)/
Н. В. Зильберберг, М. М. Кохан, Г. Д. Сафонова, О. Г. Римар, И. А. Куклин, В. А. Игликов 43

Primary cutaneous CD4+ pleomorphic small to medium cell T cell lymphoma: a clinical case/ N. V. Zilberberg, M. M. Kokhan, G. D. Safonova, O. G. Rimar, I. A. Kuklin, V. A. Iglikov 43

Метотрексат в дерматологии: от теории к практике/ А. А. Кубанов, Ю. А. Галлямова, А. В. Асоскова 46

Methotrexate in dermatology: from theory to practice/ A. A. Kubanov, Yu. A. Gallyamova, A. V. Asoskova. 46

Розацеа: аспекты классификации и диагностического поиска при транзиторной и постоянной эритеме лица/ Т. А. Сысоева, И. Е. Фролова, Е. К. Мураховская, А. С. Бишарова, И. Б. Мерцалова 52

Aspects of classification and diagnostic search for transient and persistent facial erythema/ T. A. Sysoeva, I. E. Frolova, E. K. Murakhovskaya, A. S. Bisharova, I. B. Mertsalova 52

Актуальная тема

Topical theme

Клиническое наблюдение: в фокусе IgA-нефропатия, ассоциированная с нарушением обмена глютена/ М. В. Манцаева, А. Г. Борисов, А. А. Стремюхов 57

Case report: in focus IgA nephropathy as a gluten-related disorder/
M. E. Mantsaeva, A. G. Borisov, A. A. Stremouhov 57

Интервью

Interview

Заболевания спектра оптиконевромиелита: важность дифференциальной диагностики с рассеянным склерозом и ее трудности/ М. В. Давыдовская 62

Neuromyelitis optica spectrum disorder: importance and difficulties of differential diagnosis with multiple sclerosis/ M. V. Davydovskaya 62

Alma mater

Последипломное образование 64
Postgraduate education. 64

Редакционный совет / Editorial board

Н. И. Брико/ N. I. Briko, д. м. н., профессор, академик РАН, академик РАМТН, академик МАИ, кафедра эпидемиологии и доказательной медицины Первого МГМУ им. И. М. Сеченова, Москва

А. Л. Вёрткин/ A. L. Vertkin, д.м.н, профессор, кафедра терапии, клинической фармакологии и скорой медицинской помощи МГМСУ им. А. И. Евдокимова МЗ РФ, ННПО скорой медицинской помощи, Москва

И. Н. Денисов/ I. N. Denisov, д. м. н., профессор, академик РАН, кафедра общей врачебной практики ИПО Первого МГМУ им. И. М. Сеченова, Москва

М. И. Дубровская/ M. I. Dubrovskaya, д. м. н., профессор, кафедра госпитальной педиатрии им. академика В. А. Таболина Педиатрического факультета РНИМУ им. Н. И. Пирогова, Москва

Н. В. Зильберберг/ N. V. Zilberberg, д. м. н., профессор, зам. директора по научной работе ГБУ СО УрНИИДВИИ, Екатеринбург

А. В. Караулов/ A. V. Karaulov, д. м. н., профессор, академик РАН, кафедра клинической иммунологии и аллергологии Первого МГМУ им. И. М. Сеченова, Москва

В. Н. Кузьмин/ V. N. Kuzmin, д. м. н., профессор, кафедра репродуктивной медицины и хирургии ФПО МГМСУ им. А. И. Евдокимова, Москва

О. М. Лесняк/ O. M. Lesnyak, д. м. н., профессор, кафедра семейной медицины СЗГМУ им. И. И. Мечникова МЗ РФ, Санкт-Петербург

И. В. Маев/ I. V. Maev, д. м. н., профессор, академик РАН, кафедра пропедевтики внутренних болезней и гастроэнтерологии ЛФ МГМСУ им. А. И. Евдокимова, Москва

Г. А. Мельниченко/ G. A. Melnichenko, д. м. н., профессор, академик РАН, ФГБУ ЭНЦ МЗ РФ, Москва

Т. Е. Морозова/ T. E. Morozova, д. м. н., профессор, заведующий кафедрой общей врачебной практики ИПО Первого МГМУ им. И. М. Сеченова, Москва

Л. С. Намазова-Баранова/ L. S. Namazova-Baranova, д. м. н., профессор, академик РАН, НЦЗД РАН, ННПЦЗД МЗ РФ, Первый МГМУ им. И. М. Сеченова, РНИМУ им. Н. И. Пирогова, Москва

Е. Л. Насонов/ E. L. Nasonov, д. м. н., профессор, академик РАН, НИИР им. В. А. Насоновой, Москва

Г. И. Нечаева/ G. I. Nechaeva, д. м. н., профессор, кафедра внутренних болезней и семейной медицины ОмГМУ, Омск

Г. А. Новик/ G. A. Novik, д. м. н., профессор, кафедра педиатрии им. проф. И. М. Воронцова ФП и ДПО СПбГПМУ МЗ РФ, Санкт-Петербург

В. Н. Прилепская/ V. N. Prilepskaya, д. м. н., профессор, НЦАГиП им. акад. В. И. Кулакова МЗ РФ, Москва

В. И. Скворцова/ V. I. Skvortsova, д. м. н., профессор, член-корреспондент РАН, Москва

А. Г. Чучалин/ A. G. Chuchalin, д. м. н., профессор, академик РАН, РНИМУ им. Н. И. Пирогова МЗ РФ, Москва

Н. Д. Ющук/ N. D. Yuschuk, д. м. н., профессор, академик РАН, МГМСУ им. А. И. Евдокимова, Москва

Состав редакционной коллегии/ Editorial team:

М. Б. Анциферов/ M. B. Antsiferov (Москва)

О. И. Аполихин/ O. I. Apolikhin (Москва)

Н. Г. Астафьева/ N. G. Astafieva (Саратов)

В. А. Ахмедов/ V. A. Akhmedov (Омск)

З. Р. Ахмедов/ Z. R. Akhmedov (Махачкала)

С. В. Бельмер/ S. V. Belmer (Москва)

Е. Б. Башнина/ E. B. Bashnina (С.-Петербург)

Т. А. Бокова/ T. A. Bokova (Москва)

Н. В. Болотова/ N. V. Bolotova (Саратов)

Ю. Я. Венгеров/ Yu. Ya. Vengerov (Москва)

Г. В. Волгина/ G. V. Volgina (Москва)

Ю. А. Галлямова/ Yu. A. Gallyamova (Москва)

Н. А. Геппе/ N. A. Geppe (Москва)

И. В. Друк/ I. V. Druk (Омск)

Т. М. Желтикова/ T. M. Zheltikova (Москва)

И. В. Зорин/ I. V. Zorin (Оренбург)

С. Н. Зоркин/ S. N. Zorkin (Москва)

С. Ю. Калинин/ S. Yu. Kalinchenko (Москва)

Г. Н. Кареткина/ G. N. Karetkina (Москва)

Е. П. Карпова/ E. P. Karpova (Москва)

Е. Н. Климова/ E. N. Klimova (Москва)

Н. Г. Колосова/ N. G. Kolosova (Москва)

П. В. Колхир/ OP. V. Kolkhir (Москва)

Е. И. Краснова/ E. I. Krasnova (Новосибирск)

М. Л. Кукушкин/ M. L. Kukushkin (Москва)

Я. И. Левин/ Ya. I. Levin (Москва)

М. А. Ливзан/ M. A. Livzan (Омск)

Е. Ю. Майчук/ E. Yu. Maichuk (Москва)

А. А. Мамедов/ A. A. Mamedov (Москва)

Д. Ш. Мачарадзе/ D. Sh. Macharadze (Москва)

С. Н. Мехтеев/ S. N. Mekhteev (С.-Петербург)

О. Н. Минушкин/ O. N. Minushkin (Москва)

Ю. Г. Мухина/ Yu. G. Mukhina (Москва)

Ч. Н. Мустафин/ Ch. N. Mustafin (Москва)

А. М. Мкртумян/ A. M. Mkrtumyan (Москва)

С. В. Недогода/ S. V. Nedogoda (Волгоград)

С. И. Овчаренко/ S. I. Ovcharenko (Москва)

А. Ю. Овчинников/ A. Yu. Ovchinnikov (Москва)

В. А. Ревякина/ V. A. Revyakina (Москва)

Е. Б. Рудакова/ E. B. Rudakova (Москва)

В. М. Свиштушкин/ V. M. Svistushkin (Москва)

А. И. Синопальников/ A. I. Sinopalnikov (Москва)

А. С. Скотников/ A. S. Skotnikov (Москва)

В. В. Смирнов/ V. V. Smirnov (Москва)

В. М. Студеникин/ V. M. Studenikin (Москва)

Ю. Л. Солдатский/ Yu. L. Soldatsky (Москва)

Т. В. Сологуб/ T. V. Sologub (С.-Петербург)

Г. Д. Тарасова/ G. D. Tarasova (Москва)

Л. Г. Турбина/ L. G. Turbina (Москва)

Н. В. Торопцова/ N. V. Toroptsova (Москва)

Е. Г. Филатова/ E. G. Filatova (Москва)

Н. В. Чичасова/ N. V. Chichasova (Москва)

М. Н. Шаров/ M. N. Sharov (Москва)


В. Ю. Шило/ V. Yu. Shilo (Москва)

Л. Д. Школьник/ L. D. Shkolnik (Москва)

П. Л. Щербаков/ P. L. Scherbakov (Москва)

Л. А. Щеплягина/ L. A. Scheplyagina (Москва)

П. А. Щеплев/ P. A. Scheplev (Москва)



Одно из главных событий в мире здравоохранения – публикация доклада ВОЗ о происхождении коронавируса. В отчете однозначно не подтверждается ни одна версия. Поэтому приводятся все 4 варианта, ранжированные по степени вероятности: передача вируса человеку от животного-носителя через животное-посредника (наиболее вероятная), напрямую от исходного носителя человеку, через замороженные/охлажденные продукты с рынка и, наконец, версия из-за утечки вируса из лаборатории (наименее вероятная).

Снова о вакцинах. В январе фармкомпания Merck приостановила разработку двух вакцин против коронавируса и активизировала усилия, направленные на лечение этого заболевания, в том числе таблетированную форму препарата молнупиравир. Согласно клиническому испытанию фазы 2а, препарат приводит к значительному снижению вирусной нагрузки у пациентов после 5 дней лечения. В исследовании не отмечалось серьезных проблем с безопасностью препарата. Предварительные результаты указывают на достижение более чем 50% снижения смертности у пациентов, госпитализированных с средней или тяжелой формой COVID-19.

Об отцовской наследственности и ответственности. Считалось, что здоровье ребенка с точки зрения наследственности опосредовано только ДНК его родителей. Работа из нового номера журнала *Developmental Cell* указывает на важную роль в этом эпигенетики, причем именно с отцовской стороны. Наследуемые биохимические изменения ДНК и ассоциированных с ней белков меняются в зависимости от образа жизни отца. Неправильное питание, ожирение и стресс могут быть связаны с определенными последствиями


для развития ребенка. В этом контексте важно упомянуть планирование семьи и меры контрацепции. Хотя рынок предлагает много различных препаратов, большинство из них нацелено на использование женщинами. В статье журнала *Nature Communications* представлена новая стратегия мужской контрацепции на основе соединения, полученного из естественной среды. Исследование проведено в доклиническом формате. Однократные ежедневные дозы препарата изменяли свойства сперматозоидов, сводя их подвижность к минимуму или к полному ее отсутствию. Это приводило к бесплодию на протяжении нескольких недель. С приостановкой приема препарата фертильность и возможность создания здорового потомства возвращались через 4-6 недель.

Метаболизм вдоль и поперек. Исследование из *Metabolism, Clinical and Experimental* продемонстрировало, что не весь «хороший» холестерин полезен для здоровья. Ученые выяснили, что среди гетерогенной группы молекул ЛПВП их более крупные размеры напрямую связаны с повышенным риском развития инфаркта миокарда. В то же время мелкие части-

цы «хорошего» холестерина более эффективно выполняют свою функцию. В другой работе из *Cancer Research* было показано, что нормальная ткань печени на фоне диеты с высоким содержанием жиров способна стать метаболически схожей с опухолевой. При этом процесс формирования опухоли может быть ускорен диетой с высоким содержанием жиров. В статье из последнего номера журнала *Nature Metabolism* раскрыты новые особенности метаболизма печени и нарушений, связанных с ожирением и СД 2 типа, приводящих к гипергликемии и саркопении. На основании данных экспериментальных работ и клинических испытаний коллективу авторов удалось показать центральную роль печени в этой патологической цепи. Новое понимание функций цинка в метаболизме системы свертывания крови, а также его потенциал в лечении СД представлены исследователями из Шотландии. Повышенный уровень жирных кислот у пациентов с СД затрудняет транспортировку цинка, что приводит к активному взаимодействию между этим элементом и активаторами свертывания крови и, как следствие, формированию тромбов. Выводы требуют дополнительной валидации, но они уже сейчас представляют новое объяснение сосудистых нарушениям при СД и ожирении.

Антибиотикорезистентность: не опять, а снова. Работа из журнала *Cell Reports* раскрыла стратегию, используемую бактериями для борьбы с антибиотиками при муковисцидозе. Оказалось, что они способны к самостоятельной продукции углеводной слизи, усиливающей свойства антибиотикорезистентности, а также нарушающей действие других препаратов, направленных на уменьшение вязкости секрета бронхов. В то же время авторы *Nature Communications* обеспокоены: по данным исследователей из Великобритании и Индии, дифтерия все чаще демонстрирует устойчивость к ряду антибиотиков. Это обуславливает важность борьбы с антибиотикорезистентностью. Врачи университета МакМастера показали, что курс 5-дневной терапии высокими дозами амоксицилина имеет такую же эффективность для детей с неосложненной внебольничной пневмонией, как и полноценный курс.

Новый онлайн-калькулятор на сайте «Лечащий Врач»



Представляет собой шкалу RECAP-V0 score, предназначенную для дополнительной оценки тяжести пациентов с COVID-19 и необходимости оказания им медицинской помощи. В отличие от широко используемой шкалы NEWS, калькулятор RECAP-V0 использует большее количество вводных данных, а также более специфические для COVID-19 параметры. Оригинальный материал создан по профессиональному консенсусу сотрудниками Оксфордского университета и Имперского колледжа Лондона. Данные не были валидированы в условиях реальной клинической практики.

Подготовил Илья Левашов

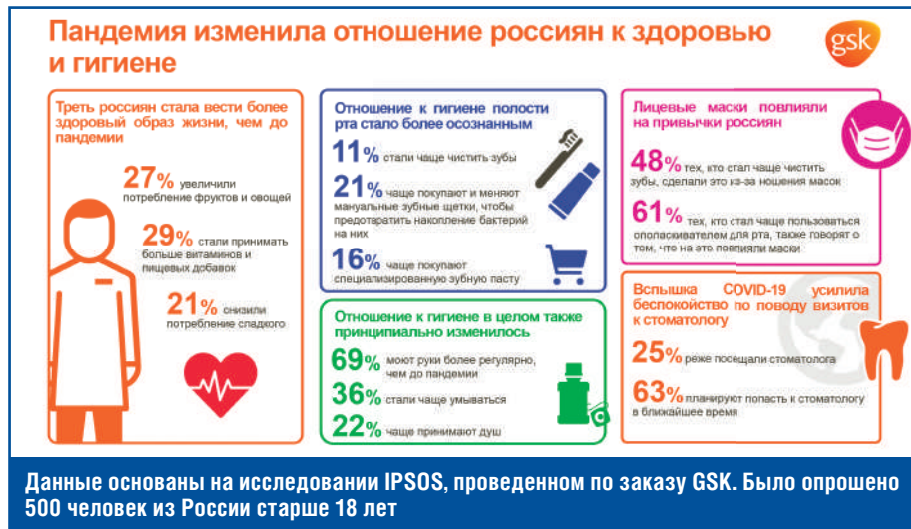Пандемия меняет лицо

Международный опрос GSK Consumer Healthcare и исследовательской компании IPSOS показал, что во время пандемии жители стран Европы и России изменили свой образ жизни и некоторые привычки, которые касаются здоровья и гигиены. В исследовании приняли участие 4500 человек из пяти европейских стран (Франция, Германия, Великобритания, Испания и Россия) и четырех стран Юго-Восточной Азии (Индонезия, Филиппины, Сингапур и Таиланд). В каждой стране было опрошено 500 человек старше 18 лет. Отношение к здоровью у многих изменилось в лучшую сторону. Как и следовало ожидать, во время пандемии большинство опрошенных стали чаще мыть руки – с этим утверждением согласились 69% респондентов из России. Также 36% россиян заявляют, что начали умываться регулярнее, чем до пандемии.

В целом участники опроса перешли на более здоровый образ жизни, чем до пандемии. 21% россиян отмечают, что стали чаще заниматься спортом дома, больше четверти – увеличили количество овощей и фруктов в своем рационе. 21% заявили, что снизили потребление сладостей. В среднем люди в возрасте от 18 до 29 лет внесли больше изменений в свои привычки, чем старшие поколения: 34% европейцев поделились, что начали есть больше фруктов, 30% – овощей и 28% – принимать больше витаминов и минералов.

Вернуть подвижность пациентам с рассеянным склерозом

Рассеянный склероз (РС) – тяжелое аутоиммунное заболевание центральной нервной системы (ЦНС). К его самым частым проявлениям относят нарушение зрения, слабость, а также затруднение координации движений. Без современного лечения через 10 лет от начала болезни более 50% пациентов с РС становятся инвалидами. По оценкам специалистов, около 2,5 млн человек во всем мире живут с таким диагнозом. В России насчитывается более 80 тысяч пациентов с РС, хотя эксперты говорят, что это число выше. С начала марта этого года в аптеках страны появился отечественный препарат Кинезия®, способный значительно улучшить качество жизни пациентов с РС. Он позволяет облегчить симптомы нарушения ходьбы при РС в 80% случаев. Это может улучшить качество жизни пациентов с повреждениями ЦНС. В основу торгового наименования Кинезия® легло лат. *kinesio* – движение, что точно описывает направленность лекарственного



средства. Российская фармацевтическая компания «Валента Фарм» более восьми лет вела собственные разработки, чтобы создать препарат, который позволит пациентам с РС вернуть подвижность. Многочисленные клинические испытания российской молекулы фампридина доказали ее эффективность и безопасность, а соответствующий препарат компании прошел все регистрационные процедуры. Это открывает новое окно возможностей для российских неврологов в назначении пациентам лечения, которое сможет вернуть их к полноценной жизни.

Как меняется жизнь родственников пациентов с шизофренией

В России около 1% населения страдает от этого тяжелого психического заболевания, при этом недостаток информации и медицинской помощи стали одной из основных проблем, с которой сталкиваются родственники пациентов после постановки диагноза их родным. Родственники пациентов с шизофренией принимают на себя основной удар после постановки диагноза их близким: по данным международного исследования среди родственников пациентов с шизофренией, 83% российских респондентов согласны с тем, что члены семьи играют ключевую роль в психологической поддержке пациентов, а 68% опрошенных берут на себя и финансовую помощь. Те, кто заботится о людях с шизофренией, нуждаются в корректной и понятной информации о самом заболевании. Компания «Гедон Рихтер» запустила русскоязычный ресурс Psy-Health.expert, посвященный шизофрении. Сайт предназначен для пациентов и их близких, а также для специалистов здравоохра-

нения. На нем собрана вся необходимая информация об этом психическом расстройстве, о методах его диагностики и лечения (достижения ремиссии), симптомах и течении болезни.

Россия на пороге выхода из списка ВОЗ стран с высоким бременем туберкулеза

Несмотря на негативное влияние пандемии на всю систему здравоохранения, показатели заболеваемости и смертности от туберкулеза в нашей стране в 2020 году продолжали снижаться. Четкая стратегия борьбы с этим заболеванием за последние годы позволила добиться небывалых успехов: в 2021 году Россия стала первым кандидатом на выход из списка Всемирной организации здравоохранения (ВОЗ) стран с высоким бременем туберкулеза. Он пересматривается один раз в пять лет. За последние 20 лет заболеваемость туберкулезом в нашей стране снизилась почти в 3 раза, а смертность – более чем в 4 раза. Только за прошлый год заболеваемость сократилась на 21,3%, а показатель смертности – на 9,8% по сравнению с 2019 годом.

Сегодня в России уже внедрены новые разработки, которые могут существенно влиять на ситуацию с туберкулезом. Среди них два отечественных современных молекулярно-генетических теста на определение лекарственной устойчивости и скрининговый кожный тест «аллерген туберкулезный рекомбинантный», современный лабораторный тест на основе технологии ELISPOT, а также схемы терапии туберкулеза, которые включают широкое раннее применение по сравнению с другими странами первого за 50 лет нового противотуберкулезного препарата.

Основные концепции психотерапевтической коррекции больных шизофренией

З. Ш. Ашуров*,¹, доктор медицинских наук, профессор

З. В. Шин*,**

Д. П. Ким*

* *Ташкентская медицинская академия, Ташкент, Узбекистан*

** *ГКПБ, Ташкент, Узбекистан*

Резюме. В рамках проведенной работы обследованы 84 больных, проходивших стационарное лечение в Городской клинической психиатрической больнице г. Ташкента на протяжении 2017-2020 гг. Средний возраст обследуемых составил 35 лет, минимальный возраст — 21 год, максимальный — 57 лет. Средняя длительность заболевания — 6-7 лет, минимальная — 1,5 года, максимальная — 26 лет. Были обследованы больные с непрерывным (F 20.x0), приступообразно-прогредиентным течением (F 20.x1) и приступообразным со стабильным дефектом (F 20.x2), с ведущими параноидным, астеническим и астенодепрессивным синдромами, апатоабулическим и смешанным типом формирующегося дефекта. Разработана и проведена специальная программа психотерапевтической коррекции больных шизофренией. Специфика данной программы — минимум отрицательных эмоций, вызываемых у пациентов; акцент на позитивных сторонах личности; взаимодействие строится в атмосфере взаимного принятия, способствующей самовыражению (физическому и духовному); открытость, четкое модулирование своих эмоций и рефлексии; активная позиция ведущих.

Ключевые слова: шизофрения, психотерапия, психотерапевтическая коррекция, когнитивные нарушения, социальный дефицит, качество жизни.

Для цитирования: Ашуров З. Ш., Шин З. В., Ким Д. П. Основные концепции психотерапевтической коррекции больных шизофренией // *Лечащий Врач.* 2021; 5 (24): 07-09. DOI: 10.51793/OS.2021.55.60.001

Basic concepts of psychotherapeutic correction in patients with schizophrenia

Z. Sh. Ashurov*,¹, Z. V. Shin*, **, D. P. Kim*

* *Tashkent Medical Academy, Tashkent, Uzbekistan*

** *City Clinical Psychiatric Hospital, Tashkent, Uzbekistan*

Abstract. As part of the work carried out, 84 patients undergoing inpatient treatment at the City Clinical Psychiatric Hospital of Tashkent during 2017-2020 were examined. The average age of the subjects was 35 years old, the minimum age was 21 years old, and the maximum age was 57 years old. The average duration of the disease is 6-7 years, the minimum is 1.5 years, and the maximum is 26 years. Patients with a continuous (F 20.x0), paroxysmal progressive course (F 20.x1) and paroxysmal with a stable defect (F 20.x2), with leading paranoid, asthenic and astheno-depressive syndromes, apatoabulic and mixed type of developing defect were studied. A special program of psychotherapeutic correction of patients with schizophrenia has been developed and carried out. Specificity of this program: minimum of negative emotions evoked in patients; emphasis on the positive sides of the personality; interaction is built in an atmosphere of mutual acceptance, conducive to self-expression (physical and spiritual); openness, clear modulation of your emotions and reflection; active position of the leaders.

Keywords: schizophrenia, psychotherapy, psychotherapeutic correction, cognitive impairment, social deficit, quality of life.

For citation: Ashurov Z. S., Shin Z. V., Kim D. P. For citation Basic concepts of psychotherapeutic correction in patients with schizophrenia // *Lechaschy Vrach.* 2021; 5 (24): 07-09. DOI: 10.51793/OS.2021.55.60.001

Психическое здоровье является важнейшей частью общего здоровья населения Республики Узбекистан. Главными направлениями государственной политики в сфере медицины являются забота о психическом здоровье населения, профилактика, диагностика

и лечение психогенных и психосоматических расстройств. Одним из самых инвалидирующих психических заболеваний является шизофрения. Внимание ученых всего мира приковано к изучению данного заболевания, так как оно приводит к потере трудоспособности среди молодого населения. Шизофрения — это хроническое прогредиентное заболевание с нарушением психических процессов (мышления, восприятия, ощущений

¹ Контактная информация: zardil78@mail.ru

и др.), что приводит к расщеплению личности пациента [1]. Отдельное внимание при изучении данной патологии заслуживают когнитивные нарушения. Исследование нарушений когнитивных функций ведется на протяжении многих лет. История этого вопроса начинается с Эмиля Крепелина, считавшего, что причиной *dementia praecox* (раннего слабоумия) случит органическое поражение головного мозга [2]. В зарубежной литературе термин «когнитивная схема» («cognitive schemes») чаще используется в социальной или когнитивной психологии. Chan et al. (1999) назвали ее «схемой события как способа концептуализации прошлого, или ментальной моделью». Сама когнитивная схема как понятие существует несколько десятилетий. Социальные схемы необходимы для оценки человека и его социальной роли [3]. В современном мире все больше ученых интересуются изучением особенностей когнитивных схем. У пациентов с шизофренией при оценке большой группы симптомов остро стоит вопрос о нарушениях в социальном познании (social cognition) [4]. Ученые предприняли попытку найти соответствующие нарушения в головном мозге, а также терапевтические методы их коррекции. Ряд ученых, например Long et al. (1999) и Kleider et al. (2008), в своих исследованиях привели убедительные доказательства в пользу нарушения мнестических функций при шизофрении и непосредственной причастности к этому патологических изменений мозговых структур [5, 6]. Наблюдающийся в настоящее время в мире экономический рост и интенсивное развитие современных технологий с увеличением информационной нагрузки на психику человека усиливают значение вопросов общей психиатрии, психотерапии и медицинской психологии как области науки и практической деятельности, способной в значительной мере повлиять на возможные последствия воздействия психогенных стрессовых факторов на личность, семью и общество в целом, что требует ускоренного развития психиатрической, психотерапевтической и медико-психологической службы, а также внедрения эффективных методических и организационных подходов.

Материалы и методы исследования

Обследованные нами больные проходили стационарное лечение в Городской клинической психиатрической больнице Ташкента (ГКПБ) на протяжении 2017–2020 гг. Были обследованы 84 больных, 48 из них вошли в основную группу и 36 – в контрольную. Средний возраст обследуемых составил 35 лет, минимальный возраст – 21 год, максимальный – 57 лет. Средняя длительность заболевания – 6–7 лет, минимальная – 1,5 года, максимальная – 26 лет. Были исследованы больные с непрерывным (F 20.x0), приступообразно-прогредиентным течением (F 20.x1) и приступообразным со стабильным дефектом (F 20.x2), с ведущими параноидным, астеническим и астенодепрессивным синдромами, апатоабулическим и смешанным типом формирующегося дефекта. Большинство больных основной группы не состоят в браке и проживают вместе с родственниками. С помощью метода клинико-психологической беседы (Ф.С. Сафуанов, 1998) мы выявляли характеристики социального статуса больного (пол, возраст, образование,

семейное положение, с кем проживает), а также отношение к болезни и методам ее лечения, наличие и осознанность психологических проблем, желание проходить психологическую коррекцию. Сбор необходимых анамнестических данных больного (психиатрической диагноз, тип течения, форма и длительность заболевания, степень выраженности дефекта, психический статус) осуществлялся с помощью анализа медицинской документации (историй болезни, медицинских карт). Применялись экспериментально-психологические методы – стандартизированные (тестовые, опросники) и проективные методики, клинико-психологические методы (беседы, наблюдения, интервью) и способы клинической оценки (шкалы) – Клиническая шкала оценки эффективности психотерапии (Б. Д. Карвасарского) 1990 г.

Методы математической статистики: для статистического сравнения групп использовались U-критерий Манна–Уитни для независимых выборок и T-критерий Уилкоксона для зависимых выборок; для установления корреляционных связей – коэффициент ранговой корреляции Спирмена. Обработка результатов производилась с помощью пакета статистических программ SPSS for Windows, Standard Version 11.5.

Результаты и обсуждение

После курса психофармакологического лечения в контрольной группе и его сочетания с психологической коррекцией в обеих группах проводились повторное тестирование и клиническая оценка состояния больных.

Корреляционная плеяда значимых взаимосвязей ($p < 0,05$, $p < 0,01$ и $p < 0,001$) между показателями концепций при повторном исследовании в контрольной группе отражает низкую согласованность изменений их параметров, о чем свидетельствует снижение числа и уровня значимости корреляций. Критерий степени симптоматического улучшения: симптоматика проявляется очень часто или характеризуется выраженной интенсивностью (0% в основной и контрольной группе); симптоматика проявляется довольно часто или характеризуется значительной интенсивностью (9% в основной и 17% в контрольной группе); симптоматика проявляется редко или характеризуется слабой интенсивностью (88% в основной и 83% в контрольной группе); симптоматика отсутствует (3% в основной и 0% в контрольной группе).

Критерий степени изменения нарушенных отношений личности – отсутствие изменений (2% в основной и 86% в контрольной группе); изменение отношения к психогенному компоненту болезни и необходимости психологической коррекции (37% в основной и 7% в контрольной группе); изменение отношений больного лишь в сфере, относящейся к актуальной конфликтной психотравмирующей ситуации, без глубокого изменения нарушенных отношений личности (42% в основной и 7% в контрольной группе); изменение отношений больного во всех значимых сферах личности со значительной их перестройкой (19% в основной и 0% в контрольной группе).

Критерий степени улучшения социального функционирования – низкая степень удовлетворенности своим социальным функционированием (2% в основной и 38% в кон-

трольной группе); умеренная степень удовлетворенности своим социальным функционированием (62% в основной и 57% в контрольной группе); значительная степень удовлетворенности своим социальным функционированием (30% в основной и 5% в контрольной группе); выраженная степень удовлетворенности своим социальным функционированием (6% в основной и 0% в контрольной группе).

Критерий осознания болезни — отрицание психического заболевания, отказ от лечения (5% в основной и 11% в контрольной группе); формальное осознание психического заболевания, пассивное согласие на лечение (10% в основной и 48% в контрольной группе); осознание психического заболевания и необходимости лечения (59% в основной и 22% в контрольной группе); осознание и принятие психического заболевания, активное сотрудничество с врачом по вопросам лечения (26% в основной и 19% в контрольной группе).

Таким образом, по параметрам клинической шкалы (критерии степени симптоматического улучшения, улучшения социального функционирования и осознания болезни) выявляются значимые улучшения изучаемого клинического состояния больных шизофренией при сочетании психофармакологического лечения с психологической коррекцией. После лечения пациенты обеих групп более удовлетворены усилением положительных эмоций и подъемом энергии, в то время как остается неудовлетворенность своей сексуальной активностью и финансовым положением. При этом в основной группе отмечаются более высокий уровень удовлетворенности социальными взаимоотношениями и усиление положительных эмоций.

В основной группе произошло значимое повышение показателей по следующим сферам. В психологической сфере (Ф1) медиана повысилась с 13,5 до 16,0 баллов; в сфере микросоциальных отношений (Ф2) — с 12,0 до 16,5 баллов; в духовной сфере (Ф3) — с 13,0 до 15,5 баллов; в сфере самоконтроля и самопомощи — с 13,0 до 16,5 баллов. В сфере социально-правового статуса значение медианы не изменилось (14,5 баллов). В сфере психического здоровья медиана повысилась с 10,0 до 13,0 баллов; в суммарной итоговой оценке — с 67,0 до 81,5 баллов.

В контрольной группе по параметру «психологическая сфера» медиана возросла с 13,5 до 14,0 баллов; по параметру «микросоциальные отношения» — с 13,5 до 14,5; по параметру «духовная сфера» — с 12,0 до 14,5; по параметру «самоконтроль и самопомощь» — с 13,0 до 15,0 баллов. По параметру «социально-правовой статус» значение медианы не изменилось (14,5). По параметру «психическое здоровье» значение медианы возросло с 10,0 до 11,0; по параметру «итоговая оценка» — с 68,0 до 73,0 баллов.

Выводы

Таким образом, полученные результаты показывают, что в процессе направленной психологической коррекции происходит частичное восстановление нарушенной концепции больных шизофренией — повышается целостность и сбалансированность представлений о себе, стабилизируется адекват-

ное, последовательное эмоциональное отношение к себе, что приводит к повышению мотивации в социальном поведении, подтверждая гипотезу проведенного нами эмпирического исследования.

Наше исследование показало, что проведение только психофармакологического лечения в некоторой степени снижает дезинтегрированность концепций пациентов, однако может приводить к развитию госпитализма в связи с усилением противоречивости самоотношения и трудностями дальнейшей социальной адаптации. Специфика данной программы состоит в четкой структуризации пациентами представлений о себе посредством техник, обучающих вербализации собственных мыслей; акценте на позитивных сторонах личности; закреплении нового опыта в поведенческом тренинге, опоре на креативные способности и интересы пациентов; обучении социальному поведению, четкому выражению своих эмоций и мыслей через копирование модели вербального и невербального поведения ведущих. В процессе психологической коррекции стимулировалось творчество больных, обладающее целебными механизмами восстановления целостности личности. Практика проведения психологической коррекции с больными шизофренией показала, что привнесение именно творческого компонента, а не простая тренинговая отработка навыков, создает у больных мотивацию к посещению занятий, преодолению трудностей в решении внутриличностных и межличностных проблем. Исследование динамики концепций и эффективности проведенной психологической коррекции с помощью объективных и субъективных критериев оценки показало, что учет особенностей концепций больных шизофренией повышает эффективность психологической коррекции, что делает возможным более широкое ее внедрение в практику лечения и реабилитации соответствующей группы больных. ■

КОНФЛИКТ ИНТЕРЕСОВ. Авторы статьи подтвердили отсутствие конфликта интересов, о котором необходимо сообщить.

CONFLICT OF INTERESTS. Not declared.

Литература/References

1. Cantor-Graae E., Selten J. P. Schizophrenia and migration: a meta-analysis and review // *Am. J. Psychiatry*. 2015; 162: 12-24.
2. Addington J., Saeedi H., Addington D. Influence of social perception and social knowledge on cognitive and social functioning in early psychosis // *Br. J. Psychiatry*. 2016; 189 (4): 373-378.
3. Turkington D., Kingdon D., Weiden P. J. Cognitive Behavior Therapy for Schizophrenia // *Am. J. Psychiatry*. 2017; 163: 365-373.
4. Fridberg D. J., Brenner A., Lysaker P. H. Verbal memory intrusions in schizophrenia: Associations with self-reflectivity, symptomatology, and neurocognition // *Psychiatry Res*. 2015; 179: 6-11.
5. Janssen L., Krabbendam L., Jolles J., van Os J. Alterations in theory of mind in patients with schizophrenia and non-psychotic relatives // *Acta Psychiat. Scand*. 2017; 108: 110-117.
6. Kapur S. Psychosis as a State of Aberrant Salience: A Framework Linking Biology, Phenomenology, and Pharmacology in Schizophrenia // *Am. J. Psychiatry*. 2018; 160: 13-23.

Хронический клещевой энцефалит

Е. Г. Демьяновская^{*, **, 1}, кандидат медицинских наук

В. В. Погодина^{***}

Н. Г. Бочкова^{***}

Е. И. Наумов^{****}

Т. А. Снитур^{****}

Л. С. Левина^{***}

М. С. Щербинина^{***}

А. С. Васильев^{**}, кандидат медицинских наук

* ГБУЗ ИКБ № 1 ДЗМ, Москва, Россия

** ФГБУ ДПО ЦГМА УДП РФ, Москва, Россия

*** ФГБНУ ФНЦИРИП им. М. П. Чумакова РАН, Москва, Россия

**** ГБУ РС(Я) Алданская ЦРБ, Алдан, Республика Саха (Якутия), Россия

Резюме. Статья посвящена эпилепсии Кожевникова, одному из наиболее распространенных и по сути патогномоничных проявлений хронического течения клещевого энцефалита. Описаны стадийность в ее развитии, типы течения сформировавшейся кожевниковской эпилепсии, подходы к терапии. В статье представлен уникальный по продолжительности наблюдения случай хронического клещевого энцефалита (ХКЭ) (47 лет от начала заболевания и свыше 30 лет после вакцинотерапии). Показано, что замедленное развитие тяжелой неврологической симптоматики, прогрессирование болезни происходят на фоне дисиммуноглобулинемии. Штамм, выделенный от пациентки, обладал высокой нейровирулентностью для белых мышей, был высоконейроинвазивным, показал принадлежность к сибирскому подтипу вируса клещевого энцефалита. По мере прогрессирования ХКЭ развивался полиштаммовый иммунный ответ и напряженный иммунитет с высокой avidностью антител (через 30–32 года после вакцинотерапии). В неврологическом статусе — характерные постэнцефалитические изменения с элементами кортикальной моторной эпилепсии. Существенного когнитивного дефекта не было выявлено.

Ключевые слова: хронический клещевой энцефалит, неврологическая симптоматика, эпилепсия.

Для цитирования: Демьяновская Е. Г., Погодина В. В., Бочкова Н. Г., Наумов Е. И., Снитур Т. А., Левина Л. С., Щербинина М. С., Васильев А. С. Хронический клещевой энцефалит // 2021; 5 (24): 10–13. DOI: 10.51793/OS.2021.69.42.002

Chronic tick-borne encephalitis

E. G. Demianovskaia^{*, **, 1}, V. V. Pogodina^{***}, N. G. Bochkova^{***}, E. I. Naumov^{****}, T. A. Snitur^{****}, L. S. Levina^{***}, M. S. Szherbinina^{***}, A. S. Vasiliev^{**}

* Clinical Hospital of Infectious Diseases No. 1, Moscow Healthcare Agency, Moscow, Russia

** Central state medical Academy of Department of President Affairs, Moscow, Russia

*** Chumakov Federal Scientific Center for Research and Development of Immune-And-Biological Products, Russian Academy of Sciences, Moscow, Russia

**** Aldan Central Hospital, Aldan (Saha Yakutia), Russia

Abstract. The article is devoted to Kozhevnikov's epilepsy, one of the most common and, in fact, pathognomonic manifestations of the chronic course of tick-borne encephalitis. The stages in its development, the types of the course of the formed Kozhevnikovskaya epilepsy, and approaches to therapy are described. This material presents a unique case of chronic tick-borne encephalitis (TBE) (47 years from the beginning of the disease and more than 30 years after vaccination). It is shown that the delayed development of severe neurological symptoms and disease progression occur against the background of dysimmunoglobulinemia. The strain isolated from the patient had high neurovirulence for white mice, was highly neuroinvasive, and belong to the Siberian subtype of tick-borne encephalitis virus (TBEV). As TBE progressed, a polystrain immune response and a stressed immune response with high antibody avidity developed (30–32 years after vaccination). In the neurological status — peculiar postencephalitic changes with elements of cortical motor epilepsy. No significant cognitive defect was detected.

Keywords: chronic tick-borne encephalitis, neurological symptoms, epilepsy.

For citation: Demianovskaia E. G., Pogodina V. V., Bochkova N. G., Naumov E. I., Snitur T. A., Levina L. S., Szherbinina M. S., Vasiliev A. S. Chronic tick-borne encephalitis // Lechaschy Vrach. 2021; 5 (24): 10–13. DOI: 10.51793/OS.2021.69.42.002

Хронические формы развиваются в среднем у 4,5% больных хроническим клещевым энцефалитом (ХКЭ) с вариациями по годам и

регионам от 1–5% до 8–12%. Наиболее часты амиотрофические, энцефалополиомиелитические и смешанные формы ХКЭ, а также синдром кожевниковской эпилепсии [1, 3].

Персистирующий вирусный клещевой энцефалит (ВКЭ) проявляет пантропные свойства, в литературе имеются указания даже на более диффузный характер поражения при ХКЭ, чем при острой форме заболевания [7]. Характерна персистенция ВКЭ

¹ Контактная информация: gamovaeg@mail.ru

на фоне выраженного гуморального иммунитета. Возможны различные исходы персистенции: прекращение, бессимптомное установление симбиотических отношений с организмом хозяина на фоне напряженного иммунитета или развитие ХКЭ [4]. Прогрессирующие формы развиваются при инфицировании через укус клеща (чаще), а также при алиментарном заражении [3].

Характеристика эпилепсии Кожевникова

Наиболее часто встречающаяся клиническая форма ХКЭ — гиперкинетическая (42,4-53,6% всех случаев ХКЭ) [10], одним из ее клинических синдромов является эпилепсия Кожевникова, одно из наиболее распространенных и по сути патогномичных проявлений хронического течения КЭ.

Описана определенная стадийность в ее развитии: на первой стадии появляются эпилептические разряды или моторные припадки по типу генерализованных или парциальных с вторичной генерализацией либо без нее. В качестве остаточных явлений острого периода могут появляться моно- или гемипарезы. На второй стадии симптомы первого этапа несколько сглаживаются, но этот этап спустя год или несколько месяцев сменяется третьей стадией. Для третьей стадии характерны постоянные односторонние неритмичные клонические гиперкинезы пальцев руки, мимической мускулатуры (ипсилатерально), а также в мышцах предплечий и ног, исчезающие во время сна. Также ипсилатерально формируется пирамидный гемипарез в сочетании с амиотрофией, т. е. проявляется поражение и центрального и периферического мотонейронов. Завершается третья стадия, как правило, формированием полноценной картины эпилепсии Кожевникова с вторичными генерализованными приступами, частота которых может составлять от нескольких раз в день до одного в месяц и реже. Чаще приступы развиваются при засыпании или пробуждении.

Выделяют несколько типов течения сформировавшейся кожевниковской эпилепсии [3, 8, 10]:

- 1) стабильный (68,5-72% случаев);
- 2) интермиттирующий (63,1%, когда обострения в виде расширения зон гиперкинезов и учащения припадков длительностью от нескольких месяцев до 3-4 лет сменяются ремиссиями сроком от 1-2 до 10 лет);
- 3) непрерывно прогрессирующий (16,5-21%, характеризуется неуклонным прогрессированием всей симптоматики), в течение 6-8 лет приводит к летальному исходу или глубокой инвалидизации;
- 4) регрессирующий (10-16,2%) с распадом синдрома после нескольких лет стабильного

течения: исчезают гиперкинезы, прекращаются припадки, но неврологический дефицит в виде двигательных нарушений, как правило, остается.

Частота различных форм в процентах приведена по данным разных авторов.

Максимальный срок наблюдения больных с кожевниковской эпилепсией ранее составлял 15-25 лет [3]. Случай, представленный в данной статье, уникален по продолжительности обследования больной (47 лет от начала заболевания и свыше 30 лет после вакцинотерапии) и имеет несомненную информативность и ценность для пополнения данных о течении ХКЭ.

Анамнез заболевания

Студентка Л., 21 год, вакцинация против КЭ не производилась. После многократных укусов клещей перенесла очаговую менингоэнцефалитическую форму КЭ. Через 2 мес после острого периода появились гиперкинезы, эпилептические приступы. Осенью 1967 г. диагностирован ХКЭ, прогрессирующее течение в форме полиоэнцефаломиелита и кожевниковской эпилепсии. Н. Н. Краминская и соавт. изолировали из ликвора ВКЭ (штамм № 592) на фоне присутствия в ликворе и сыворотке крови вируснейтрализующих антител в высокой концентрации: Ig ИН (индекс нейтрализации) — 3,8-4,5. В связи с неуклонным прогрессированием болезни в 1968 и 1973 гг. больная перенесла в Институте нейрохирургии им. Н. Н. Бурденко операцию на правом вентролатеральном ядре таламуса без заметного эффекта.

В феврале 1982 г. Л. поступает в клинику Института полиомиелита и вирусных энцефалитов. Диагноз: кожевниковская эпилепсия, тетрапарез, прогрессирующее течение ХКЭ, раннее начало. Проведен 1 курс специфической вакцинотерапии в сочетании с внутривенным введением преднизолона. Отмечена стабилизация процесса в течение 10 лет. В 1992 г. стрессовые ситуации привели к обострению болезни и дальнейшему прогрессированию ХКЭ (присоединению пареза левой стопы и пареза взора вверх).

К 2012 г. больная инвалидизирована (I группа инвалидности), не передвигается без посторонней помощи. В 2012-2014 гг. обследовалась в районной больнице г. Алдан, Республика Саха (Якутия). Заключение: «Хроническая форма клещевого энцефалита. Гиперкинетический синдром, кожевниковская эпилепсия с редкими генерализованными эпилептическими (1-3 раза в месяц)». Мы исследовали сыворотки крови больной в 1982, 1983 г. и 2012-2014 гг. (табл.).

Иммунный ответ и характеристика штамма

Через 16 лет от начала заболевания (до вакцинотерапии) в стадии прогрессирования ХКЭ больная имела гуморальный иммунитет: антигемагглютинины к сибирскому и дальневосточному подтипам ВКЭ и нейтрализующие антитела более высокого уровня к сибирскому подтипу. Сыворотки крови, взятые через 46-48 лет от начала заболевания и на 30-32 год после вакцинотерапии при исследовании методом иммуноферментного анализа (ИФА)

| Таблица Состояние гуморального иммунитета у больной Л. до вакцинотерапии и через 30-31 год | | | | | |
|---|----------------|-----------------|--|---------------------------|--|
| Дата | Время после | | Метод, показатель | Результаты к подтипам ВКЭ | |
| | Начала болезни | Вакцино-терапии | | Сибирский | Дальневосточный |
| 1982 г. | 16 лет | 0 | РН (Ig ИН) РТГА | 3,2 20 | 2,0 20 |
| 1982 г. | 16 лет | 30 дней | РН (Ig ИН) | 3,5/4,5 | 3,0 |
| 2012 г. | 46 лет | 30 лет | ИФА IgG ИФА IgG ИФА IgG | | 1:800 1:800 1:800 |
| 2013 г. | 47 лет | 31 год | ИФА IgM ИФА IgG ИФА IgG индекс авидности ИФА IgM ИФА антиген РТГА | | 0 1:800 60% 0 Отр. 1:100 |
| 2014 г. | 48 лет | 32 года | ИФА IgG ИФА IgG индекс авидности ИФА антиген ИФА IgM ИЛ-10 ИЛ-1 бета, ИЛ-2, ИЛ-4, ИЛ-6 | | 1:800 60% + в неразведенном образце 0 100 пг (+/- 50 пг/мл) 0-5 пг/мл |

не содержали IgM, имели IgG в титре 1:800, которые характеризовались высокой авидностью. Титр антигемагглютининов (1:100) был выше, чем обычно наблюдается в стадии стабилизации ХКЭ.

В 2013 г. (спустя 48 лет от начала заболевания) методом ИФА в сыворотке крови определили титр IgG, равный 1:800, IgM отсутствовал, титр в реакции торможения геагглютинации (РТГА) составил 1:100, антиген ВКЭ не был обнаружен. Повторное исследование сыворотки больной Л. на предмет выявления IgG, IgM, антигена КЭ, авидности IgG было проведено в 2014 г.

Методом ИФА в сыворотке крови определили титр IgG — 1:800, IgM отсутствовал, авидность антител составила более 50% (сыворотка высокоавидная — 94%), антиген ВКЭ был обнаружен в неразведенной сыворотке. Уровни ИЛ-1β, ИЛ-2, ИЛ-4, ИЛ-6 находились в пределах 0–5 пг/мл (норма), а уровень ИЛ-10 превышал допустимую норму 100 пг (± 50 пг/мл, норма — 0–23).

Авторами статьи изучены свойства штамма 592, выделенного от пациентки Л. в 1967 г. Н. Н. Краминской с коллегами. Штамм обладал высокой нейровирулентностью для белых мышей, был высоконейроинвазивным. Генотипирование методом РВ-ПЦР (real-time PCR) и секвенирование гена Е показали принадлежность штамма к сибирскому подтипу ВКЭ.

Клиническое обследование

В тесном взаимодействии сотрудников лаборатории клещевого энцефалита и других вирусных энцефалитов ФГБУ «Института полиомиелита и других вирусных энцефалитов им. М. П. Чумакова» РАМН и врачей Алданской центральной



Рис. 1. Пациентка Л. Тест рисования часов

районной больницы было проведено исследование неврологического статуса пациентки Л., нейропсихологическое тестирование. Пациентка Л. госпитализировалась в неврологическое отделение Алданской центральной районной больницы. Клинический диагноз: «Клещевой энцефалит, отдаленный период, прогрессивное течение (заражение в 1966 г.). Спастический тетрапарез, левосторонняя гемипарезия, дизартрия. Кожевниковская эпилепсия с редкими генерализованными приступами».

В неврологическом статусе: сознание ясное. Ориентирована в месте, времени, собственной личности правильно. Синдром умеренных когнитивных расстройств. Передвигается на коляске, может самостоятельно сесть на кровати. Фон настроения ровный. Черепно-мозговые нервы: сглажена левая носогубная складка. Гиперкинезы в левой половине лица (гемифациальный спазм). Небный и глоточный рефлексы резко снижены. Глотание не нарушено. Девиация языка влево. Дизартрия легкой степени. Тонус мышц в левых конечностях повышен по пластическому типу. Спастический левосторонний гемипарез до 3 баллов, выраженная сгибательная контрактура левой стопы. Спастический правосторонний гемипарез

до 4 баллов. Гиперкинезы в левых конечностях. Сухожильные рефлексы с рук и ног высокие, S ≥ D. Гемипарезия слева. В позе Ромберга неустойчива из-за пареза. При выполнении координаторных пробы — дисметрия с двух сторон. Тазовые функции контролирует.

Результаты нейропсихологического тестирования и инструментальных исследований

Память, внимание снижены. Оценка по шкале MMSE — 24 балла. Тест рисования часов — 3–4 балла по 10-балльной шкале (рис. 1). По результатам тестирования по гериатрической шкале оценки депрессии, когда вопросы задает врач, у пациентки отсутствуют депрессивные проявления. По результатам оценки тревоги с помощью шкалы Гамильтона, где больная сама отмечала ответы на шкале, была выявлена симптоматическая тревога, т. е. тревожность, вероятно, связанная с объективной тяжестью состояния больной, нарушением социальной жизни, ранней утратой трудоспособности, потребностью в посторонней помощи и т. д. (рис. 2).

Проведение МРТ головного мозга невозможно из-за технических сложностей, пациентке проведена ЭЭГ. Видны спайки, тета-активность, соответствующие кожевниковской эпилепсии (рис. 3).

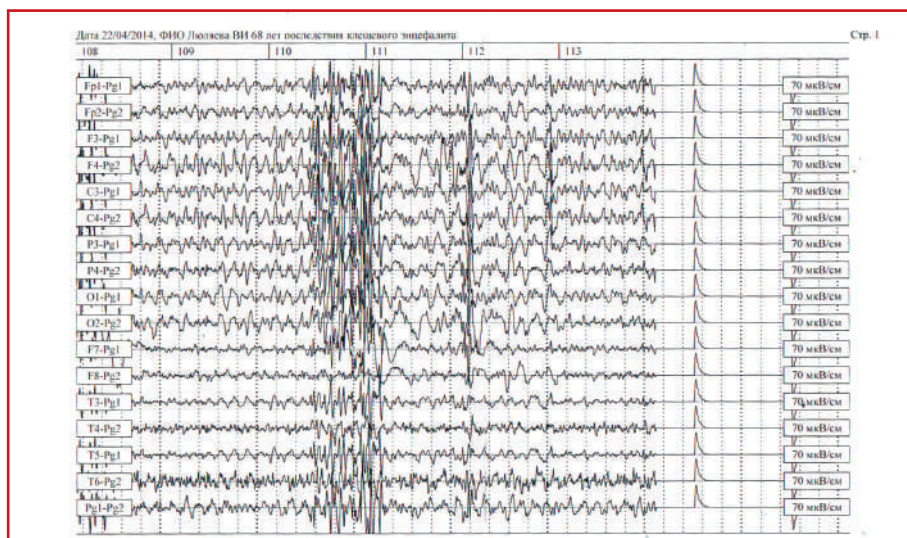
Обсуждение

По современным данным, кожевниковская эпилепсия связана в основном с инфекционными поражениями головного мозга. Кроме клещевого энцефалита она вызывается прионами, вирусом иммунодефицита человека. Кожевниковская эпилепсия

| Дата исследования « 30 » апреля 2014 г. | | | |
|--|------|--------|--|
| MMSE | | | |
| Показатель | Балл | Оценка | |
| A Ориентировка | | | |
| 1 Какой сейчас год? | 1 | 1 | |
| 2 Какой сейчас месяц года? | 1 | 1 | |
| 3 Какой сегодня день? | 1 | 1 | |
| 4 Какой сегодня день недели? | 1 | 0 | |
| 5 Какой сейчас месяц? | 1 | 1 | |
| 6 В каком городе вы находитесь? | 1 | 1 | |
| 7 В какой стране вы находитесь? | 1 | 1 | |
| 8 В каком городе вы находитесь? | 1 | 1 | |
| 9 Как называется место, где вы находитесь? | 1 | 1 | |
| 10 На каком языке вы находитесь? | 1 | 1 | |
| B Восприятие | | | |
| 11 Заполните название трех предметов: Апельсин, Листья Раста, Повторите их. Заполните, т.е. скоро я повторю вас повторю их снова | 3 | 3 | |
| C Внимание и счет | | | |
| 12 Считайте от 100 по 7. И так 5 раз. | 5 | 3 | |
| D Память | | | |
| 13 Какие 3 слова я просила вас запомнить? | | | |
| Апельсин | 1 | 0 | |
| Листья | 1 | 1 | |
| Раста | 1 | 1 | |
| E Речь, чтение и письмо | | | |
| 14 Покажите наручные часы. Спросивши, как это называется. | 1 | 1 | |
| 15 Покажите карандаш. Спросивши, как это называется. | 1 | 1 | |
| 16 Прочтите название фигуры. «Напишите, если не знаете, 1 рисунок» | 1 | 1 | |
| 17 Прочтите название, что написано под таблицей, и скажите это. | 1 | 1 | |
| 18 Даны лист бумаги, просите взять его правой рукой, сложить пополам двумя руками и положить себе на колени. 1 попытка | 3 | 2 | |
| 19 Прочтите название, что написано под таблицей, и скажите это. | 1 | 1 | |
| 20 Даны лист бумаги, просите взять его правой рукой, сложить пополам двумя руками и положить себе на колени. 1 попытка | 3 | 2 | |
| 21 Прочтите название, что написано под таблицей, и скажите это. | 1 | 1 | |
| Прочтите название рисунка | 1 | 0 | |
| Итого | 30 | 24 | |

| Дата исследования « 30 » апреля 2014 г. | | | |
|---|--|-----------|--|
| Hamilton psychiatric rating scale for anxiety, HAM-A | | | |
| Тревожное настроение | Озабоченность, ожидание наихудшего | 0 1 2 3 4 | |
| Напряжение | Вздрагивания, легко возникающая плаксивость, беспокойство, дрожь | 0 1 2 3 4 | |
| Страх | Боязнь незнакомых людей, темноты, одиночества | 0 1 2 3 4 | |
| Исomnia | Затруднение засыпания, прерывистый сон, ночные кошмары | 0 1 2 3 4 | |
| Интеллектуальные нарушения | Затрудненная концентрация внимания, снижение памяти | 0 1 2 3 4 | |
| Депрессивное настроение | Снижение интереса к деятельности, ангедония, бессонница | 0 1 2 3 4 | |
| Соматические жалобы (мышечные) | Боли в мышцах, бруксизм | 0 1 2 3 4 | |
| Соматические жалобы (чувствительные) | Звон в ушах, нечеткость зрения | 0 1 2 3 4 | |
| Сердечно-сосудистые симптомы | Тахикардия, сердцебиение, боль в грудной клетке, ощущение предобморочного состояния | 0 1 2 3 4 | |
| Респираторные симптомы | Чувство давления в грудной клетке, ощущение удушья, одышка | 0 1 2 3 4 | |
| Желудочно-кишечные симптомы | Дисфагия, тошнота или рвота, запор, снижение массы тела, чувство вздутия живота | 0 1 2 3 4 | |
| Мочеполовые симптомы | Учащенное мочеиспускание или императивные позывы на мочеиспускание, дисменорея или выделение | 0 1 2 3 4 | |
| Вегетативные симптомы | Сухость во рту, приливы, бледность, потливость | 0 1 2 3 4 | |
| Поведение при беседе | Беспокойство, тремор, беспокойная походка | 0 1 2 3 4 | |
| Общая оценка — 25 (симптоматическая тревога) | | | |

Рис. 2. Исследование нейропсихологического статуса пациентки Л.



Инновационный комплекс коррекции постстрессовых нарушений

И. А. Бокова, кандидат медицинских наук

Л. Г. Агасаров¹, доктор медицинских наук, профессор

ФГАОУ ВО Первый МГМУ им. И. М. Сеченова Минздрава России, Москва, Россия

Резюме. В работе детализированы варианты постстрессовых нарушений у представителей опасных профессий (сотрудников силовых ведомств, участников ликвидации последствий катастрофы на Чернобыльской АЭС) и на этой основе обоснованы адекватные способы коррекции данных сдвигов. В ходе исследования из 1250 мужчин, связанных по роду деятельности со стрессированием, было отобрано 490 лиц, отличающихся переплетением нервно-психических и кардиоваскулярных нарушений. С учетом поставленных задач оценивали психический статус и состояние сердечно-сосудистой системы пациентов. Исходно (помимо медикаментозного лечения) при сравнении результативности дыхательно-релаксационного тренинга и аутогенной тренировки были отмечены преимущества первого. Метод также оказывал положительное, хотя и недостаточное влияние на уровень сердечно-сосудистой деятельности пациентов. Эти данные определили необходимость использования наряду с психотерапией способа пульсогомоиндикации, зарекомендовавшего себя в коррекции как невротических, так и соматических расстройств. Предложенный комплекс психокоррекции и пульсогомоиндикации незначительно повышал результативность лечения участников локальных операций среднего возраста. С другой стороны, он был достоверно эффективнее сравниваемых подходов у лиц старшего возраста — как ликвидаторов, так и ветеранов силовых ведомств. Катamnестический анализ отразил большую терапевтическую надежность комплекса применительно к участникам локальных операций. В целом результаты проведенного исследования позволяют рассматривать пульсогомоиндикацию в качестве эффективного компонента реабилитации лиц, связанных со стрессированием.

Ключевые слова: лица опасных профессий, постстрессовые нарушения, психорелаксация, пульсогомоиндикация.

Для цитирования: Бокова И. А., Агасаров Л. Г. Инновационный комплекс коррекции постстрессовых нарушений // Лечащий Врач. 2021; 5 (24): 14-16. DOI: 10.51793/OS.2021.73.41.003

Innovative complex correction of poststress disorders

I. A. Bokova, L. G. Agasarov¹

N. I. Sechenov First Moscow State Medical University, Moscow, Russia

Abstract. In the paper, the options of post-stress violations in persons of dangerous professions (law enforcement officers, participants in the aftermath of the Chernobyl disaster) are detailed and on this basis adequate ways of correcting these shifts are substantiated. In a study of 1,250 men associated with stress-activity, 490 individuals were selected for infused neuropsychiatry and cardio-vascular disorders. Taking into account the tasks, the mental status and condition of the cardiovascular system of patients were assessed. Originally (in addition to medical treatment) in the course of comparing the effectiveness of respiratory-relaxation training and autogenic training were noted the benefits of the first. These data identified the need to use, along with psychotherapy, a method of pulsogeoindication, which proved to be in the correction of both neurotic and somatic disorders. The proposed complex of psychocorrection and pulsogemoindication slightly increased the effectiveness of treatment of participants in local middle-aged operations. On the other hand, it was reliably more effective than the comparable approaches in older persons — both liquidators and veterans of law enforcement agencies. On the other hand, catamnestic analysis reflected the great therapeutic reliability of the complex in relation to participants in local operations. In general, the results of the study allow to consider pulsogeoindication as an effective component of rehabilitation of persons associated with stress.

Keywords: persons of dangerous professions, post-stress disorders, psychorelaxation, pulsgo-indication.

For citation: Bokova I. A., Agasarov L. G. Innovative complex correction of poststress disorders // Lechaschy Vrach. 2021; 5 (24): 14-16. DOI: 10.51793/OS.2021.73.41.003

Проблема постстрессовых нарушений, типичных для представителей опасных профессий, имеет особое медико-социальное значение [1, 2]. Это подтверждается ростом психосоматиче-

ских нарушений, включая сердечно-сосудистые сдвиги, у наблюдаемых нами двух контингентов — участников ликвидации последствий катастрофы на Чернобыльской АЭС (далее — ликвидаторы) и сотрудников силовых ведомств. Выбор именно этих категорий объясняется различием в вариантах формируемого стресса — храни-

¹ Контактная информация: lev.agasarov@mail.ru

ческого и острого (профессионального), определяющих в свою очередь характер корригирующих мероприятий. При этом терапевтическая устойчивость данных расстройств определяет поиск новых результативных способов воздействия, к которым следует отнести метод пульсогемоиндикации, чьим преимуществом является взаимосвязь диагностических и терапевтических шагов [3, 4]. Целью данного исследования было обоснование новой технологии коррекции состояния пациентов с постстрессовыми расстройствами, базирующейся на сочетании психорелаксации и рефлекторного воздействия.

Материалы и методы исследования

Из 1250 мужчин, связанных по роду деятельности со стрессированием, было отобрано 490 лиц, отличающихся сочетанием нервно-психических и кардиоваскулярных нарушений. При этом если первые пациенты из группы ликвидаторов были обследованы в 1996 г., то основная работа в этом направлении проводилась с 2000 по 2015 г. Таким образом, изменения состояния фиксировались на протяжении более 15 лет — исходно у лиц в среднем в 40 (210 человек), а затем в 60 лет (120). В группе сотрудников силовых ведомств выполнен анализ состояния действующих представителей до 40 лет и ветеранов старше 55 лет — по 120 человек в каждом случае. Оценку актуального психического состояния дополняли результатами тестов «самочувствие» — «активность» — «настроение» (САН), шкалы тревожности Спилбергера—Ханина и качества жизни. Верификацию состояния сердечно-сосудистой системы выполняли инструментально, включая эхокардиографию. Основой диагностико-лечебного метода пульсогемоиндикации является аппаратный комплекс «АСТАРД» (Россия). Рассчитываемые при этом индексы (пульс, пульсовая и вегетативная вариабельность и др.) соотносили с показателями классического обследования. Совпадения, касающиеся объективизации психического и в большей степени соматического статуса обследуемых, были отмечены в 61-80% наблюдений, подтверждая перспективы применения данного метода в диагностических целях. Исходно (помимо медикаментозного лечения) при сопоставлении результативности видов психологической коррекции — дыхательно-релаксационного тренинга и аутогенной тренировки были отмечены преимущества первого. Метод также оказывал положительное, хотя и недостаточное влияние на уровень сердечно-сосудистой деятельности обследуемых, особенно в отношении сотрудников силовых ведомств среднего возраста. Эти данные определили необходимость использования наряду с психотерапией оригинального способа пульсогемоиндикации, положительно зарекомендовавшего себя в коррекции как невротических, так и соматических расстройств [4]. Причем, с учетом относительно недавнего внедрения

Таблица 1
Результативность воздействия в разновозрастных группах сотрудников силовых ведомств

| Метод | Группа | Улучшение | | Без эффекта | | Ухудшение | |
|--------------------------------------|--------|-----------|----|-------------|----|-----------|---|
| | | Абс. | % | Абс. | % | Абс. | % |
| Психокоррекция | А (40) | 25 | 62 | 14 | 37 | 1 | 1 |
| | Б (40) | 24 | 59 | 16 | 41 | — | — |
| Психокоррекция + пульсогемоиндикация | А (40) | 27 | 68 | 13 | 35 | — | — |
| | Б (40) | 31 | 77 | 8 | 22 | 1 | 1 |
| Психокоррекция + плацебо | А (40) | 24 | 61 | 16 | 39 | — | — |
| | Б (40) | 24 | 60 | 16 | 40 | — | — |

Примечание. А, Б — лица среднего и старшего возраста; в скобках — количество наблюдений.

Таблица 2
Результативность воздействия в группе ликвидаторов старшего возраста

| Метод | Улучшение | | Без эффекта | | Ухудшение | |
|--------------------------------------|-----------|----|-------------|----|-----------|---|
| | Абс. | % | Абс. | % | Абс. | % |
| Психокоррекция | 25 | 62 | 14 | 37 | 1 | 1 |
| Психокоррекция + пульсогемоиндикация | 30 | 75 | 10 | 25 | — | — |
| Психокоррекция + плацебо | 24 | 60 | 16 | 40 | — | — |

Таблица 3
Устойчивость результатов (в % наблюдений по отношению к группе)

| Контингент* | Методы воздействия | | |
|-------------|--------------------|----|----|
| | 1 | 2 | 3 |
| А | 68 | 72 | 67 |
| Б | 41 | 60 | 46 |
| В | 39 | 51 | 43 |

Примечание. А-В — контингент: А, Б — участники локальных операций среднего и старшего возраста, В — ликвидаторы старшего возраста; 1-3 — лечебные группы: 1 — психокоррекция, 2 — сочетание психокоррекции с пульсогемоиндикацией, 3 — сочетание психокоррекции с плацебо.

технологии, под наблюдением находились сотрудники силовых ведомств обеих возрастных категорий и ликвидаторы старшего возраста. В каждом из этих контингентов было сформировано по три лечебные группы из 40 пациентов. Участникам первой (контрольной) группы назначали дыхательно-релаксационный тренинг, во второй (сравнения) и третьей (основной) группах психокоррекцию дополняли ложной, в виде плацебо, или истинной пульсогемоиндикацией. В ходе

анализа цифровые показатели клинических и дополнительных характеристик подвергали статистической обработке с применением параметрических и непараметрических методов исследования.

Результаты и обсуждение

Данные выполненного исследования отразили зависимость достигаемых результатов от типа стрессирования и возраста наблюдаемых лиц. Так, анализ представленных в табл. 1 и 2 данных свидетельствует о том, что комплекс психокоррекции и пульсогемоиндикации незначительно (недостаточно) повышал результативность лечения (улучшение в 62% случаев) лиц среднего возраста, участвующих в оперативно-боевом применении. Этот факт до известной степени может объясняться их специальной психологической подготовленностью и кратковременностью стресса, для ликвидации последствий которого достаточно психорелаксации.

С другой стороны, разработанный комплекс был достоверно эффективнее сравниваемых терапевтических подходов у лиц старшего возраста, обеспечивая улучшение в 75-77% наблюдений. Это касалось как ликвидаторов, так и ветеранов силовых ведомств, у которых исходно острый стресс приобретал черты хронического течения. Положительная динамика в психическом статусе пациентов этих терапевтически результативных групп проявлялась в снижении уровня депрессивных реакций, тревожности и, напротив, повышении настроения, общей активности, нормализации структуры сна и ряде других улучшений. Подтверждением этого являются тенденция к нормализации показателей САН и регресс уровня тревожности по тесту Спилбергера—Ханина.

С другой стороны, направленность изменений в состоянии сердечно-сосудистой системы носила иной характер, демонстрируя максимум положительных сдвигов как раз в группе участников локальных операций среднего возраста, получавших комплексное лечение.

Отмеченные в данной группе изменения свидетельствуют о повышении резервных возможностей организма и экономизации реакций сердечно-сосудистой системы на психическую и физическую нагрузку. Естественно, с возрастом подобные компенсаторные реакции носят более ограниченный характер, причем в первую очередь это касается группы ликвидаторов. Выполненный по истечении года катamnестический анализ отразил различия в терапевтической надежности комплекса (табл. 3). В этом плане выделялись участники локальных операций, у которых достигнутые показатели сохранялись.

В целом результаты проведенного исследования позволяют рассматривать пульсогемоиндикацию в качестве эффективного компонента реабилитации лиц, связанных со стрессированием. В свою очередь данная работа

открывает перспективы создания и внедрения в практику комплексной программы мероприятий, направленных на восстановление состояния здоровья социально значимых контингентов. ■

КОНФЛИКТ ИНТЕРЕСОВ. Авторы статьи подтвердили отсутствие конфликта интересов, о котором необходимо сообщить.

CONFLICT OF INTERESTS. Not declared.

Литература/References

1. Бокова И. А., Агасаров Л. Г., Радзиевский С. А. Психологический портрет лиц с постстрессовыми расстройствами различного генеза // Вестник новых медицинских технологий. 2013; 1: 114-116.
[Bokova I. A., Agasarov L. G., Radziyevskiy S. A. Psikhologicheskii portret lits s poststressovymi rasstroystvami razlichnogo geneza [Psychological portrait of persons with post-stress disorders of various origins] // Vestnik novykh meditsinskikh tekhnologiy. 2013; 1: 114-116.]
2. Бокова И. А., Агасаров Л. Г. Типология постстрессовых расстройств различного генеза / Психоэмоциональные нарушения во врачебной практике: диагностика, клиника, лечение и профилактика. Новосибирск, 2013.
[Bokova I. A., Agasarov L. G. Tipologiya poststressovykh rasstroystv razlichnogo geneza [Typology of post-stress disorders of various origins] Psikhoeemotsional'nyye narusheniya vo vrachebnoy praktike: diagnostika, klinika, lecheniye i profilaktika. Novosibirsk, 2013.]
3. Бокова И. А., Разумов А. Н., Агасаров Л. Г. Немедикаментозные технологии в реабилитации больных с постстрессовыми расстройствами // Вопросы курортологии, физиотерапии и лечебной физкультуры. 2018; 2: 32-32.
[Bokova I. A., Razumov A. N., Agasarov L. G. Nemedikamentoznyye tekhnologii v reabilitatsii bol'nykh s poststressovymi rasstroystvami [Non-drug technologies in the rehabilitation of patients with post-stress disorders] // Voprosy kurortologii, fizioterapii i lechebnoy fizkul'tury. 2018; 2: 32-32.]
4. Цветков Н. А., Бокова И. А. Диагностические и терапевтические возможности метода пульсогемоиндикации // Курортное дело. 2008; 2 (2): 16-20.
[Tsvetkov N. A., Bokova I. A. Diagnosticheskiye i terapevticheskiye vozmozhnosti metoda pul'sogemoindikatsii [Diagnostic and therapeutic capabilities of the pulse hemoinduction method] // Kurortnoye delo. 2008; 2 (2): 16-20.]

Клинико-патофизиологические основы и передовые разработки в реабилитации пациентов после ишемического инсульта

Е. Г. Демьяновская*, **, ¹, кандидат медицинских наук

А. С. Васильев**, кандидат медицинских наук

* ГБУЗ ИКБ № 1 ДЗМ, Москва, Россия

** ФГБУ ДПО ЦГМА УДП РФ, Москва, Россия

Резюме. При инфаркте мозга окклюзия церебральной артерии приводит к очаговой ишемии. Ишемический очаг представлен центральной зоной некроза, которая окружена областью так называемой ишемической полутени, нейроны которой потенциально жизнеспособны, однако кровоснабжение данной зоны длительно сохраняется на уровне ниже функциональных пороговых значений. Реабилитационные мероприятия играют важнейшую роль в улучшении качества жизни пациентов, перенесших церебральную мозговую катастрофу, а также их родственников и окружающих. Знание организационных аспектов, самых современных методик постинсультной реабилитации, а также понимание патогенеза нейронального повреждения и восстановления позволяют оптимизировать работу с такими пациентами. Накопленные на сегодняшний день данные свидетельствуют о том, что при правильно подобранном своевременном лечении восстановление утраченных функций после инсульта не только желательно, но и в значительной степени возможно. Условием успешной реабилитации является применение всех доступных методов немедикаментозного воздействия и лекарственной терапии.

Ключевые слова: ишемический инсульт, инфаркт головного мозга, реабилитация.

Для цитирования: Демьяновская Е. Г., Васильев А. С. Клинико-патофизиологические основы и передовые разработки в реабилитации пациентов после ишемического инсульта // Лечащий Врач. 2021; 5 (24): 17-20. DOI: 10.51793/OS.2021.29.67.004

Clinical and pathophysiological foundations and advanced developments in the rehabilitation of patients after ischemic stroke

E. G. Demianovskaia*, **, ¹, A. S. Vasiliev**

* Clinical Hospital of Infectious Diseases No. 1, Moscow Healthcare Agency, Moscow, Russia

** Central state medical Academy of Department of President Affairs, Moscow, Russia

Abstract. In cerebral infarction, occlusion of the cerebral artery leads to focal ischemia. The ischemic focus is represented by the central zone of necrosis, which is surrounded by an area of the so-called ischemic penumbra, the neurons of which are potentially viable, but the blood supply to this zone remains for a long time at a level below the functional threshold values. Rehabilitation plays a crucial role in improving quality of life in patients after acute vascular brain disorder, as well as their relatives and others. Understanding of legal basis, most modern methods of post-stroke rehabilitation, as well as an understanding of the pathogenesis of neuronal damage and recovery allow to optimize work with these patients. The data accumulated to date indicate that with properly selected timely treatment, the restoration of lost functions after a stroke is not only desirable, but also to a large extent possible. A condition for successful rehabilitation is the use of all available methods of non-drug exposure and drug therapy.

Keywords: ischemic stroke, brain infarction, rehabilitation.

For citation: Demianovskaia E. G., Vasiliev A. S. Clinical and pathophysiological foundations and advanced developments in the rehabilitation of patients after ischemic stroke // Lechaschy Vrach. 2021; 5 (24): 17-20. DOI: 10.51793/OS.2021.29.67.004

По оценкам Всемирной организации здравоохранения, инсульт был и остается одной из ведущих причин смерти и инвалидизации среди населения земного шара [1]. По подсчетам международной группы по изучению бремени сердечно-сосудистых заболеваний, показатели частоты развития, смертности и сокращения жизни по причине ухудшения функционирования в связи с инсультом с 1991 г. неуклонно растут [2]. В 2019 году г. инсульт занимал 2-е место среди причин смерти во всем мире [2]. Глобальное бремя инсульта увеличивается, несмотря на предпринимаемые меры профилактики и своевременного лечения с исполь-

зованием высокотехнологичных методик. Вероятно, превентивные меры уравновешиваются общим старением населения, проявляющимся в увеличении доли людей старшего возраста с соответствующим набором факторов риска инсульта [2]. Это заставляет в очередной раз обратить особое внимание на мероприятия, которые позволяют усовершенствовать реабилитацию после уже перенесенного инсульта и улучшить клинический и социальный прогноз у таких пациентов.

Патофизиология отсроченных стадий ишемического повреждения

Приблизительно 87% инсультов являются ишемическими (ИИ) [3]. При инфаркте мозга окклюзия церебральной

¹ Контактная информация: gamovaeg@mail.ru

артерии приводит к очаговой ишемии. Ишемический очаг представлен центральной зоной некроза, которая окружена областью так называемой ишемической полутени, нейроны которой потенциально жизнеспособны, однако кровоснабжение данной зоны длительно сохраняется на уровне ниже функциональных пороговых значений [4].

Снижение кровотока в зоне пенумбры (с показателями перфузии в промежутке между функциональным порогом и порогом инфаркта) — не единственное персистирующее патологическое явление после острых фаз ИИ. Недоступность аэробного метаболизма в условиях ишемии приводит к нарушению трансмембранного переноса Na^+/K^+ , накоплению Na^+ внутри клеток и K^+ в межклеточном пространстве. Накопление ионов Na^+ приводит к деполяризации клеток и последующему высвобождению глутамата. Глутамат активирует NMDA- и AMPA-рецепторы и открывает поступление ионов кальция внутрь клеток. Приток кальция приводит к непрерывному возбуждению нейронов и в конечном счете к гибели клеток по механизму эксайтотоксичности [5]. Но, кроме энергетического истощения и глутаматной эксайтотоксичности в остром периоде, известен феномен отсроченного нейронального повреждения, вызванный нарушением клеточных мембран нейронов, высвобождением из клеток молекул — продуктов клеточной деструкции и активацией микроглии с продукцией воспалительных цитокинов (ФНО- α , ИЛ-1 и ИЛ-6, матриксные металлопротеиназы и др.). Также кальций-опосредованная активация никотинамидадениндинуклеотидфосфат-оксидазы катализирует выработку супероксида, который опосредует гибель клеток [5].

Изменения на молекулярном уровне приводят к развитию патофизиологических процессов, определяющих клиническое состояние пациента. В частности, речь идет о прогрессирующей корковой депрессии (ПКД). Ее причиной является деполяризация нейрональных и глиальных мембран, медленно распространяющаяся по серому веществу со скоростью от двух до шести миллиметров в минуту. Это сопровождается стойким нарушением ионных градиентов, устойчивой деполяризацией мембраны, утратой ее барьерной функции, а затем как результат набуханием нейронов и деформацией дендритных шипиков [7]. Исследователи считают, что ПКД является перспективной мишенью для прицельного изучения и терапевтических влияний в плане улучшения исходов инсульта [6].

Демиелинизация/ремиелинизация также рассматривается как один из значимых звеньев патогенеза отсроченных клинических проявлений инсульта, влияющих на дальнейшую реабилитацию. Кровоток в белом веществе менее активен, чем в сером, а, кроме того, глубокие отделы белого вещества имеют слабое коллатеральное кровоснабжение, поэтому при инфаркте мозга ишемия белого вещества обычно бывает достаточно выраженной [8]. Ишемия белого вещества активирует несколько видов протеаз, которые разрушают миелиновую оболочку [9]. Демиелинизированные аксоны более восприимчивы к ишемическому повреждению из-за их повышенных метаболических потребностей, вызванных нарушением проводимости и работы натриевых каналов. Возникает замкнутый круг, разорвать который с патогенетической точки зрения можно с помощью стимулирования ремиелинизации аксонов белого вещества головного мозга.

Также в патогенезе постинсультных когнитивных и поведенческих нарушений показана роль холинергической синаптической передачи [10]. В эксперименте активация холинергической передачи подавляла процесс нейровоспаления и приводила к улучшению когнитивных функций [11].

Неудачные стратегии лечения ИИ

Несмотря на многообещающие доклинические данные, ряд нейропротекторных стратегий, нацеленных на конкретные элементы ишемического каскада, потерпел неудачу в клинических испытаниях. Так, применение блокаторов кальциевых каналов в остром периоде инсульта не улучшало в дальнейшем состояние пациентов по сравнению с плацебо [12]. Попытки применения антагонистов NMDA-рецепторов с целью подавления глутаматной эксайтотоксичности также потерпели неудачу [13]: лечение не было эффективным, не улучшало функциональные исходы ИИ, а из-за побочных эффектов вызывало серьезные опасения по поводу безопасности. Моноклональные химерные антитела при эффективности на уровне плацебо также не прошли по показателям безопасности, а гуманизированные антитела хотя и хорошо переносились, но не показали ожидаемого положительного действия [14]. Возможно, будущее за наномедициной — в этом аспекте идет изучение антител к факторам клеточной адгезии, получены данные в пользу улучшения функции гематоэнцефалического барьера после инсульта в экспериментах, но эти данные требуют дальнейших исследований [15].

Таким образом, на сегодняшний день в клинической практике медикаментозная терапия ИИ по-прежнему рассматривается в классических направлениях: в остром периоде как средство купирования витальных нарушений, судорожного синдрома и оптимальное сопровождение тромболизиса, а в дальнейшем (в частности, в позднем реабилитационном периоде 6-12 месяцев после катастрофы) — как источник необходимых молекулярных структур для потенцирования восстановления демиелинизированных и нарушенных нейротрансмиттерных систем в комплексе с физической реабилитацией. В отличие от таргетных узконаправленных воздействий, физические факторы оказывают системное действие, адекватно стимулируют пораженные функции, ускоряют регенерацию и уравнивают активирующие и тормозные влияния в центральной нервной системе (ЦНС). Комплексное воздействие немедикаментозных мер и медикаментозной поддержки позволяет максимально использовать потенциал нейропластичности в восстановлении утраченных/нарушенных функций.

Алгоритм реабилитации пациента, перенесшего инсульт

Согласно Приказу Министерства здравоохранения РФ от 29.12.2012 г. № 1705н «О порядке организации медицинской реабилитации», реабилитационный процесс должен быть непрерывным, индивидуализированным, преемственным, многокомпонентным, этапным, направленным на улучшение качества жизни пациента и адекватным состоянию больного и возможностям медицинской организации. Начинаясь через 12-48 часов после развития инсульта, реабилитационные мероприятия не имеют противопоказаний (но имеют ограничения!) и должны продолжаться на амбулаторном этапе. Они осуществляются мультидисциплинарной командой, работу которой в стационаре координирует невролог, а на амбулаторном этапе он может делегировать это полномочие терапевту или врачу общей практики. По возможности к процессу постинсультной реабилитации подключаются врач по лечебной физкультуре/эрготерапевт и инструктор по ЛФК, логопед, медицинский психолог, мануальный терапевт, врач и медсестра по физиотерапии, медсестра по массажу, а также другие специалисты по показаниям. В задачи терапевта входит также назначение медикаментозной терапии для вторичной профилактики инсульта и мониторинг соответствующих показателей у пациента (анти-

гипертензивная, антитромботическая, гиполипидемическая терапия). Невролог на амбулаторном этапе также осуществляет контроль показаний к консультации сосудистого хирурга с целью своевременного проведения эндоваскулярных вмешательств при атеросклеротическом стенозировании брахиоцефальных сосудов. На результаты реабилитации может повлиять постинсультная депрессия (по разным данным развивается у 28-54% пациентов после инсульта на 3-6 месяцы), признаки которой (апатия, ипохондрия, мысли о смерти, снижение психической и физической активности) должны послужить поводом для консультации психиатра.

Современные перспективные методы физической реабилитации

Применение немедикаментозных факторов в процессе реабилитации после ИИ зависит от тяжести состояния пациента, наличия осложнений и сопутствующих заболеваний, а также особенностей их течения на фоне свершившейся сосудистой катастрофы. Не следует ставить целью полное восстановление утраченных функций — более правильным будет симптоматический подход, направленный на уменьшение проявлений основного патологического процесса и профилактику изменений, вторично развивающихся в периферической нервной системе и иннервируемых ею органах и тканях. В последние годы особое внимание обращалось на необходимость раннего начала реабилитационных мероприятий (еще в блоке интенсивной неврологии), но не менее ответственным этапом является и поздняя реабилитация, т. к. по истечении 12 месяцев с момента развития инсульта его остаточные явления считаются стойкими и могут сопутствовать всей дальнейшей жизни пациента [16]. На этом этапе пациент, как правило, уже может совершать ряд произвольных движений, самостоятельно сидеть/стоять, способен заниматься гимнастикой и логопедическими упражнениями.

Около 25% больных после перенесенного инсульта имеют двигательные нарушения, которые приводят к значимому снижению или утрате способности самостоятельно передвигаться и обслуживать себя. При занятиях лечебной гимнастикой следует отдавать предпочтение техникам, задействующим системы проприоцептивной, экстероцептивной, зрительной, слуховой и вестибулярной афферентации, а также восстанавливающим навыки самообслуживания. Примером служит методика PNF, или проприоцептивная нейромышечная стимуляция, — чередование сокращения и расслабления мышц, стимулирующее участки головного мозга, которые отвечают за движения. Занятия по методике PNF индивидуальны, но суть их заключается в том, что врач направляет конечности пациента по определенной траектории и оказывает руками сопротивление движению так, чтобы добиться предельного напряжения мышц в течение 1-2 секунд. Затем чередуются типы мышечной работы и меняется сопротивление. Отечественной модификацией этой методики является система «Баланс», которая одновременно тренирует также координацию [17]. Массаж и мануальную терапию рекомендуют сочетать с лечением положением, если оно необходимо. Современные мягкотканые мануальные техники физиологичны, неинвазивны, безопасны, не имеют абсолютных противопоказаний, возрастных ограничений и побочных эффектов, адресны и патогенетически обоснованы, значительно улучшают реабилитационный прогноз [18].

Применение биологической обратной связи (БОС) основано на существенной регулирующей роли коры головного мозга и формировании условных рефлексов на базе безусловных. По сути, это способ регулирования на основе информации о функционировании органа или системы. Принцип БОС

состоит в том, что пациенту на базе компьютерной техники предлагается выполнять те или иные задачи и в режиме реального времени предоставляется информация об изменении соответствующих управляемых физиологических функций. Анализируя эту информацию, человек развивает навыки самоконтроля и учится впоследствии произвольно, по своему желанию контролировать и изменять данную функцию. Со временем положительные функциональные изменения переходят в структурные — как, например, снижение спастичности мышц или улучшение вестибулярных функций после инсульта. Сигналами обратной связи могут быть практически любые параметры, которые можно измерить и отразить визуально. Чаще всего используются частота сердечных сокращений, данные энцефалограммы, электромиограммы, кинезиограммы (траектории выполняемых движений), но могут применяться и другие — в зависимости от целей проведения курса [19].

Сегодня одним из основных направлений нейрореабилитации является использование роботов, в том числе с компьютерным управлением [20]. «Золотым стандартом высокотехнологичной реабилитации ходьбы считаются роботизированные системы с разгрузкой веса и беговой дорожкой. Также применяются робот-ассистированные ортезы, которые позволяют имитировать естественную походку. Для комплексной аппаратной реабилитации верхних конечностей разработан целый ряд роботизированных устройств: Armeo Spring, Gloreha и др. [20, 21]. Они обеспечивают разгрузку веса и интерактивную поддержку: движения руки сопровождаются видео- и аудиоэффектами, что стимулирует нейрокогнитивное восстановление.

В реальной клинической практике дорогое и сложное оборудование не всегда доступно пациенту и медицинской организации. Тогда можно прибегнуть к системе анализа движений тела, которая использует камеру и обычный ноутбук, анализирующий поступающие данные. Например, система Kinect разработана на базе интерфейса видеогри и по результатам исследований признана эффективной в реабилитации пациентов с двигательными нарушениями [23]. Бюджетным вариантом также можно считать использование интерфейса «мозг—компьютер». Он представляет собой комплекс устройств, которые регистрируют и распознают биоэлектрическую активность мозга, возникающую в ответ на намерение осуществить какое-либо действие, а затем трансформируют ее в сигналы биологической обратной связи или команды управления внешними устройствами — в частности, экзоскелетом. При всей кажущейся сложности уже есть исследования, показавшие, что с помощью недорогих электроэнцефалографов можно регистрировать электрическую активность моторной коры, а экзоскелет — напечатать на 3D-принтере, что не сопряжено со значительными материальными затратами [24].

Восстановление функции конечности само по себе не означает восстановления ежедневных навыков, поэтому важнейшим этапом поздней реабилитации является эрготерапия, которую оптимально сочетать с вышеперечисленными методиками. Например, тренировка мелкой моторики может происходить в контексте восстановления элементарных повседневных навыков (прием пищи, умывание, одевание, чистка зубов и т. д.). В домашних условиях можно пользоваться бизибордами, на которых расположены элементы, встречающиеся в повседневной жизни пациента (шнуровки, выключатели, шпингалеты, телефонная трубка и т. п.) [25].

В зависимости от тяжести состояния пациента, с 3-10 суток может назначаться физиотерапевтическое лечение. Его доступность в медицинских учреждениях в последние годы снизилась. Однако по возможности для непосредственного воздействия

на зону поражения с целью уменьшения отека и восстановления зоны пенумбры могут применяться воздействие низкоинтенсивного лазера на проекции моторной коры, транскраниальная микрополяризация головного мозга (электросон + гальванизация), высокоинтенсивная импульсная магнитотерапия. На периферии хороший эффект при спастичности оказывают терапия волнами ультравысокой частоты, дециметровая терапия, ультратонотерапия, лазерное воздействие инфракрасного диапазона. Стимулирующим действием обладают криотерапия, электростимуляция, дарсонвализация, при формировании контрактур — ультрафонофорез контрактубекса, вибротерапия, диадинамические токи [25].

Медикаментозная поддержка реабилитационных мероприятий

Патофизиологически обоснованная нейропротекторная терапия может повышать эффективность постинсультной реабилитации. В частности, имеет значение адекватное обеспечение субстратом для ремиелинизации и нейротрансмиссии. В данном контексте целесообразно рассматривать препарат Церетон®, содержащий холина альфосцерат, который в желудочно-кишечном тракте расщепляется до холина и глицерофосфата. Холин в составе препарата является предшественником ацетилхолина и структурным компонентом миелина. Также холин входит в состав клеточных мембран, повреждающихся при ишемии. При наличии метаболической защиты, которая имеется у Церетон®, до 40% холина проникает через гематоэнцефалический барьер [26] непосредственно в ЦНС, стимулируя процессы восстановления и нейропластичности.

Заключение

Накопленные на сегодняшний день данные свидетельствуют о том, что при правильно подобранном своевременном лечении восстановление утраченных функций после инсульта не только желательно, но и в значительной степени возможно [27]. Условием успешной реабилитации является применение всех доступных методов немедикаментозного воздействия и лекарственной терапии. Формируя у пациента стремление к самостоятельности, нужно ставить перед ним и родственниками реалистичные цели. Как гиперопека, так и предъявление слишком строгих требований к больному могут негативно сказаться на темпе восстановления утраченных в результате инсульта функций, а также способствовать формированию «психологии инвалидности» и ухудшать качество жизни пациента и его окружения [25]. ■

КОНФЛИКТ ИНТЕРЕСОВ. Авторы статьи подтвердили отсутствие конфликта интересов, о котором необходимо сообщить.

CONFLICT OF INTERESTS. Not declared.

Литература/References

1. https://www.who.int/healthinfo/global_burden_disease/projections2002/en/.
2. Roth G. A., Mensah G. A., Johnson C. O., et al. Global Burden of Cardiovascular Diseases and Risk Factors, 1990–2019: Update From the GBD 2019 Study // *J Am Coll Cardiol*. 2020; 76 (25): 2982–3021. DOI: 10.1016/j.jacc.2020.11.010.
3. Kuriakose D., Xiao Z. Pathophysiology and Treatment of Stroke: Present Status and Future Perspectives // *Int J Mol Sci*. 2020; 21 (20): 7609. Published 2020 Oct 15. DOI: 10.3390/ijms21207609.
4. Hata R., Maeda K., Hermann D., Mies G., Hossmann K. A. Dynamics of regional brain metabolism and gene expression after middle cerebral artery occlusion in mice // *J Cereb Blood Flow Metab*. 2000; 20: 306–315. <https://doi.org/10.1097/00004647-200002000-00012>.
5. Xing C., Arai K., Lo E. H., Hommel M. Pathophysiologic cascades in ischemic stroke // *Int J Stroke*. 2012; 7 (5): 378–385. DOI: 10.1111/j.1747-4949.2012.00839.x.

6. Lipton P. Ischemic cell death in brain neurons // *Physiol Rev*. 1999; 79: 1431–1568. <https://doi.org/10.1152/physrev.1999.79.4.1431>.
7. Dreier J. P. The role of spreading depression, spreading depolarization and spreading ischemia in neurological disease // *Nat Med*. 2011; 17: 439–447.
8. Iadecola C., Park L., Capone C. Threats to the mind: aging, amyloid, and hypertension // *Stroke*. 2009; 40: S40–44.
9. Lo E. H., Dalkara T., Moskowitz M. A. Mechanisms, challenges and opportunities in stroke // *Nat Rev Neurosci*. 2003; 4: 399–415.
10. Duris K., Lipkova J., Jurajda M. Cholinergic anti-inflammatory pathway and stroke // *Curr Drug Deliv*. 2017; 14 (4): 449–457.
11. Yuan M., Zhang X. X., Fu X. C., Bi X. Enriched environment alleviates post-stroke cognitive impairment through enhancing $\alpha 7$ -nAChR expression in rats // *Arq Neuropsiquiatr*. 2020; 78 (10): 603–610.
12. Zhang J., Liu J., Li D., Zhang C., Liu M. Calcium antagonists for acute ischemic stroke // *Cochrane Database Syst Rev*. 2019; 2 (2): CD001928.
13. Muir K. W., Lees K. R. Excitatory amino acid antagonists for acute stroke // *Cochrane Database Syst Rev*. 2003; 2003 (3): CD001244.
14. Del Zoppo G. J. Acute anti-inflammatory approaches to ischemic stroke // *Ann NY Acad Sci*. 2010; 1207: 143–148.
15. Marcos-Contreras O. A., Greineder C. F., Kiseleva R. Y., et al. Selective targeting of nanomedicine to inflamed cerebral vasculature to enhance the blood-brain barrier // *Proc Natl Acad Sci USA*. 2020; 117 (7): 3405–3414.
16. Patel A. T., Duncan P. W., Lai S. M., Studenski S. The relation between impairments and functional outcomes poststroke // *Arch. Phys. Med. Rehabil*. 2000; 81: 1357–1363.
17. Поляев Б. А., Аристакесян (Лайшева) О. А., Парастаев С. А., Калашникова О. М., Горбунов А. В., Турылева М. М., Моисеев С. Н., Самсонова Е. А. Новая кинезотерапевтическая методика «Баланс». / В Сборнике, посвященном 10-летию РДКБ. М., 1995. С. 138. [Polyayev B. A., Aristakesyan (Laysheva) O. A., Parastayev S. A., Kalashnikova O. M., Gorbunov A. V., Turyleva M. M., Moiseyev S. N., Samsonova Ye. A. Novaya kinezoterapevticheskaya metodika «Balans». [New kinesiotherapy technique «Balance»] / V Sbornike, posvyashchenom 10-letiyu RDKB. M., 1995. P. 138.]
18. Васильев А. С. Оптимизация сохраненных двигательных функций у больных, перенесших полужарный ишемический инсульт / Материалы научно-практической конференции, посвященной 400-летию кремлевской медицины. М., 2000. С. 290–292. [Vasil'yev A. S. Optimizatsiya sokhranennykh dvigatel'nykh funktsiy u bol'nykh, perenessikh polusharnny ishemicheskii insul't [Optimization of preserved motor functions in patients with hemispheric ischemic stroke] Materialy nauchno-prakticheskoy konferentsii, posvyashchennoy 400-letiyu kremlevskoy meditsiny. M., 2000. Pp. 290–292.]
19. Святогор В. А. Метод биоуправления потенциалом головного мозга и его клиническое применение // Биологическая обратная связь. 2000; 1: 5–7. [Svyatogor V. A. Metod bioupravleniya potentsialom golovnoy mozga i yego klinicheskoye primeneniye [Method of biocontrol of the brain potential and its clinical application] Biologicheskaya obratnaya svyaz'. 2000; 1: 5–7.]
20. Nankaku M., Tanaka H., Ikeguchi R., Kikuchi T., Miyamoto S., Matsuda S. Effects of walking distance over robot-assisted training on walking ability in chronic stroke patients // *J Clin Neurosci*. 2020; 81: 279–283.
21. Colomer C., Baldoví A., Torromé S., Navarro M. D., Moliner B., Ferri J., Noé E. Efficacy of Armeo® Spring during the chronic phase of stroke. Study in mild to moderate cases of hemiparesis // *Neurologia*. 2013; 28 (5): 261–267.
22. Lee H. C., Kuo F. L., Lin Y. N., Liou T. H., Lin J. C., Huang S. W. Effects of Robot-Assisted Rehabilitation on Hand Function of People With Stroke: A Randomized, Crossover-Controlled, Assessor-Blinded Study // *Am J Occup Ther*. 2021; 75 (1): 7501205020p1-7501205020p11.
23. Foreman M. H., Engsborg J. R. The Validity and Reliability of the Microsoft Kinect for Measuring Trunk Compensation during Reaching // *Sensors (Basel)*. 2020; 20 (24): 7073. Published 2020 Dec 10.
24. Jochumsen M., Janjua T. A. M., Arceo J. C., Lauber J., Buessinger E. S., Käseler R. L. Induction of Neural Plasticity Using a Low-Cost Open Source Brain-Computer Interface and a 3D-Printed Wrist Exoskeleton // *Sensors (Basel)*. 2021; 21 (2): 572. Published 2021 Jan 15.
25. Инсульт: Руководство для врачей / Под ред. Л. В. Стаховской, С. В. Котова. МИА, 2018. [Insul't: Rukovodstvo dlya vrachey [Stroke: A Guide for Physicians] / Pod red. L. V. Stakhovskoy, S. V. Kotova. MIA, 2018.]
26. Старчина Ю. А. Применение препарата Церетон в неврологической практике // Неврология, нейропсихиатрия, психосоматика. 2011; 2: 81–85. [Starchina Yu. A. Primeneniye preparata Tsereton v neurologicheskoy praktike [Application of the drug Cereton in neurological practice] // Nevrologiya, neyropsikhiatriya, psikhosomatika. 2011; 2: 81–85.]
27. Teasell R. W., Kalra L. What's new stroke rehabilitation // *Stroke*. 2004; 35: 2: 383–385.

ЦЕРЕТОН®

холина альфосцерат

НОВИНКА!
№ 56 КАПСУЛ
экономичная
УПАКОВКА!

МЫСЛИ ЯРКО!

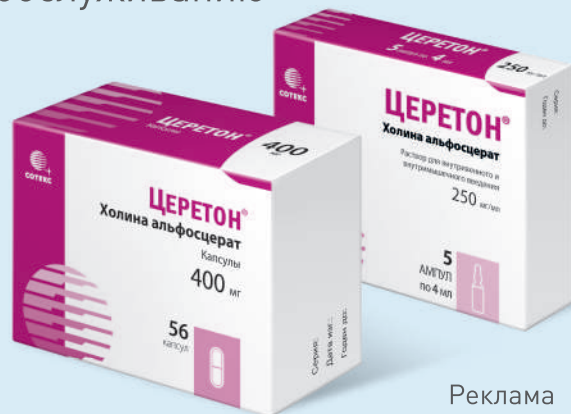

ВОССТАНАВЛИВАЕТ КОГНИТИВНЫЕ, ДВИГАТЕЛЬНЫЕ И ЭМОЦИОНАЛЬНЫЕ ФУНКЦИИ У ПАЦИЕНТОВ, ПЕРЕНЕСШИХ ИНСУЛЬТ¹

- Способствует восстановлению межнейронных связей¹
- Ограничивает зону инфаркта головного мозга²
- Повышает способность пациентов к самообслуживанию³

Раствор для в/в
и в/м введения **250 мг/мл 4 мл №3**
250 мг/мл 4 мл №5

Капсулы **400 мг №14**
400 мг №28
400 мг №56



Реклама

1. Шахпаронова Н.В., Кадыков А.С. Применение холина альфосцерата у больных с постинсультными когнитивными нарушениями. Трудный пациент. 2011;9(1):27-30
2. Завалий Л.Б., Петриков С.С., Щеголев А.В. Метаболическая терапия при ишемическом инсульте. Журнал им. Н.В. Склифосовского Неотложная медицинская помощь. 2018; 7(1): 44–52
3. Шмырев В.И., Васильев А.С., Крыжановский С.М. Ведение пациентов с хронической ишемией мозга. РМЖ. Неврология. 2014;6:1-6

Отпускается по рецепту врача. Имеются противопоказания, перед применением ознакомьтесь с инструкцией.
Подробная информация в полной инструкции по медицинскому применению препарата Церетон®
раствор для внутривенного и внутримышечного введения от 27.01.21 и капсулы от 22.10.20
Информация предназначена для медицинских работников.



Психопатологические расстройства при хронической ишемии мозга: возможности профилактики

О. В. Котова*, кандидат медицинских наук

Н. Л. Зуйкова*, кандидат медицинских наук

А. В. Палин*, **

В. И. Фролова*, кандидат медицинских наук

Е. В. Гушанская*, ***, кандидат медицинских наук

И. В. Салынцев*, кандидат медицинских наук

В. Э. Медведев*, ***, ¹, кандидат медицинских наук

* ФГАОУ ВО РУДН, Москва, Россия

** ГБУЗ ПКБ № 4 им. П. Б. Ганнушкина, Москва, Россия

*** ГБУЗ ПКБ № 13, Москва, Россия

**** ФГБУ КБ № 1 УДП РФ, Москва, Россия

Резюме. Одними из наиболее важных для уровня социального функционирования и адаптации составляющих клинической картины хронической ишемии мозга (дисциркуляторная энцефалопатия, болезнь малых сосудов) являются психопатологические симптомокомплексы: тревожные, смешанные тревожно-депрессивные, органоневротические (соматоформные), нозогенные расстройства, расстройства приспособительных реакций, неврастения, соматогенная астения. Раннее начало терапии хронической ишемии мозга (ХИМ) является важной задачей по предупреждению прогрессирования не только церебрально-сосудистой патологии, но и широкого круга коморбидных психопатологических расстройств. К пациентам с ХИМ необходим индивидуальный подход с учетом патогенетических факторов и выраженности как когнитивных, так и психопатологических расстройств с привлечением широкого круга средств, включая нейропротекторы. С этой целью в клинической практике используются для самостоятельного или комбинированного применения этилметилгидроксипиридина сукцинат и цитиколин. На фоне приема этих препаратов пациенты с различными формами ХИМ отмечают субъективное улучшение своего состояния в виде уменьшения утомляемости, общей слабости, эмоциональной лабильности, симптомов психической и соматической тревоги, а также повышения активности и мотивации деятельности, улучшения памяти, внимания и способности концентрироваться, что положительно отражается на их профессиональной деятельности.

Ключевые слова: хроническая ишемия головного мозга, дисциркуляторная энцефалопатия, болезнь малых сосудов, психические расстройства, нейропротекция.

Для цитирования: Котова О. В., Зуйкова Н. Л., Палин А. В., Фролова В. И., Гушанская Е. В., Салынцев И. В., Медведев В. Э. Психопатологические расстройства при хронической ишемии мозга: возможности профилактики // Лечащий Врач. 2021; 5 (24): 22-26. DOI: 10.51793/OS.2021.15.98.005

Psychopathological disorders in chronic cerebral ischemia: possibilities of prevention

O. V. Kotova*, N. L. Zuykova*, A. V. Palin*, **, V. I. Frolova*, E. V. Gushanskaya*, ***, I. V. Salyntsev*, V. E. Medvedev*, ***, ¹

* Peoples' Friendship University of Russia (RUDN University), Moscow, Russia

** Psychiatric Clinically Hospital named after P. B. Gannushkin № 4, Moscow, Russia

*** Psychiatric Clinically Hospital № 13, Moscow, Russia

**** Clinical Hospital No. 1 UDP of the Russian Federation, Moscow, Russia

Abstract. Anxiety, depression, somatoform disorders, nosogenic reactions, adjustment disorders, neurasthenia, somatogenic asthenia in patient with chronic cerebral ischemia (dyscirculatory encephalopathy, cerebrovascular disease) (CCI) are very important for the level of social functioning and adaptation. Early initiation of CCI therapy is an important task in preventing the progression not only of cerebrovascular pathology, but also a wide range of comorbid psychopathological disorders. Treatment of patients with CCI requires an individual approach taking into account pathogenetic factors and severity of both cognitive and psychopathological disorders. It should involve a wide range of drugs, including neuroprotectors. For this purpose the neuroprotective agents ethylmethyloxypyridine succinate and citicoline can be used for independent or combined use. Patients with various forms of CCI noticed subjective improvement during treatment which includes decreasing fatigability and general weakness, reduction of symptoms of psychic and somatic anxiety, fatigability, emotional lability, increasing activity and motivation, improvement of memory, attention, ability to concentrate that positively influences their professional activity.

¹ Контактная информация: medvedev_ve@rudn.ru

Keywords: chronic cerebral ischemia, dyscirculatory encephalopathy, small vessel disease, mental disorders, neuroprotection.

For citation: Kotova O. V., Zuykova N. L., Palin A. V., Frolova V. I., Gushanskaya E. V., Salyntsev I. V., Medvedev V. E. Psychopathological disorders in chronic cerebral ischemia: possibilities of prevention // *Lechaschy Vrach*. 2021; 5 (24): 22-26. DOI: 10.51793/OS.2021.15.98.005

В современной зарубежной литературе большинством исследователей клинические и радиологические признаки, описываемые отечественными учеными при хронической ишемии головного мозга (ХИМ), основой которой являются диффузные изменения его ткани, связанные с поражением мелких перфорирующих артерий, артериол, капилляров, венул и мелких вен, обозначаются терминами «церебральная микроангиопатия» или «болезнь малых сосудов» [1]. ХИМ — один из наиболее распространенных диагнозов в отечественной неврологии, включенный в МКБ-10 в раздел I67.8 «Другие цереброваскулярные болезни» и совпадающий с ранее использовавшимся названием «дисциркуляторная энцефалопатия» (ДЭП) [2, 3]. Понятие «дисциркуляторная энцефалопатия» в зарубежной клинической практике не используется, однако сохраняет свою актуальность и включено в МКБ-11 в раздел 8B26 как «Гипоксически-ишемическая энцефалопатия».

Согласно общепринятым представлениям энцефалопатия — это синдром диффузного поражения головного мозга в результате различных заболеваний или патологических состояний, приводящих к ишемии и гипоксии мозговой ткани и как следствие — к гибели нервных клеток [2, 3].

В отечественной неврологии под ХИМ (ДЭП) подразумевается хронически протекающее сосудистое заболевание головного мозга с различной степенью нарушений тех или иных когнитивных и психических функций [3].

Выделяют три стадии ДЭП: I — легкую, которая соответствует легким сосудистым когнитивным нарушениям (СКН), II — умеренную (соответствует умеренным СКН) и III — выраженную (соответствует сосудистой деменции) [4].

При этом одной из составляющих клинической картины ДЭП на любой из стадий являются психопатологические симптомокомплексы — тревожные, смешанные тревожно-депрессивные, органоневротические (соматоформные), нозогенные расстройства, расстройства приспособительных реакций, неврастения, соматогенная астения.

На I стадии доминируют субъективные расстройства в виде головных болей и ощущения тяжести в голове, общей слабости, повышенной утомляемости, снижения памяти и внимания, головокружения (чаще несистемного характера), легких, но достаточно стойких объективных расстройств, а именно анизорефлексии, негрубой атаксии, чаще вестибулярного характера, симптомов орального автоматизма. Эти нарушения сопровождаются такими психопатологическими проявлениями, как эмоциональная лабильность и астения.

Астения (неврастения) проявляется повышенной утомляемостью, а также раздражительной слабостью (повышенная возбудимость может сменяться слезливостью), неустойчивым настроением, гиперестезией. Нередко наблюдаются головные боли, расстройства сна в виде постоянной сонливости или упорной бессонницы, вегетативные нарушения. Для астении характерны постоянные жалобы на истощение после минимальных усилий в сочетании с не менее чем двумя из следующих жалоб: мышечные боли, головокружение, головная боль напряжения, нарушения сна, неспособность расслабиться, раздражительность, диспепсия. Клинически астенические симптомы, представляя собой

наименее специфичные из всех психических нарушений, рассматриваются некоторыми авторами как базовые при других расстройствах [5].

К начальным проявлениям развивающихся на фоне астении расстройств тревожного спектра относятся повышенная возбудимость или нервозность с предчувствием надвигающейся опасности, раздражительность и гневливость, бессонница и ночные кошмары, переедание, фобии [5].

При развитии или присоединении депрессивных расстройств пациенты сообщают о снижении настроения, повышенной плаксивости, чувстве беспомощности, одиночества и подавленности, а также о чувстве вины, растерянности, социальной или коммуникативной замкнутости [1, 5].

Именно на этой стадии ДЭП (ХИМ), как правило, при адекватной профилактической терапии возможно предупреждение дальнейшего прогрессирования заболевания и купирование минимальных проявлений психической патологии.

Набор жалоб больных со II стадией ДЭП сходен с таковыми при I стадии. Хотя частота нарушений памяти, головокружения, неустойчивости при ходьбе нарастает, жалобы на головную боль и другие проявления астенического симптомокомплекса фигурируют менее часто. При этом, однако, более отчетливой становится очаговая симптоматика.

На III стадии ДЭП сохраняются жалобы на снижение памяти, неустойчивость при ходьбе, шум и тяжесть в голове, при этом объем жалоб уменьшается, что сочетается со снижением критики больных к своему состоянию. Значительно более выраженными оказываются объективные неврологические расстройства.

Комплексное лечение энцефалопатии направлено как на основное заболевание, вызвавшее ДЭП, так и на общие элементы патогенеза и симптоматики.

Для профилактики психопатологических расстройств, социальной, бытовой и трудовой дезадаптации при ХИМ в последние десятилетия в отечественной практике разработаны основные направления нейропротективной терапии [6-8]. Нейропротекция — это любая стратегия или комбинация стратегий, которые препятствуют или замедляют повреждение ткани мозга, а также способствуют восстановлению нейронов и их окружения [28]. Считается, что применение препаратов, способствующих нормализации обмена веществ в головном мозге, обладающих нейротрофическим и нейропротективным действием, может иметь существенное значение в лечебной тактике [9, 10]. Немаловажно, что нейропротекторы — это препараты, оказывающие не только прямое активирующее влияние на обучение, улучшающие память и умственную деятельность, повышающие устойчивость к агрессивным влияниям внешней среды, но и обладающие дополнительными антиастеническими, типолептоподобными, анксиолитическими свойствами [9-11].

В научной литературе активно обсуждаются нейропротективные свойства 2-этил-6-метил-3-оксипиридина-сукцината (Нейрокс® и др.) и цитиколина (Нейпилепт® и др.) при хроническом нарушении мозгового кровообращения [11-16].

Многочисленные эксперименты показали, что соли янтарной кислоты (в частности, 2-этил-6-метил-3-оксипиридина-сукцинат, ЭМГПС), подавляя процесс перекисного

окисления липидов (ПОЛ) в клеточных мембранах, повышают резистентность липопротеиновых комплексов к процессу ПОЛ [17–19]. В ходе многолетних исследований свойств этого препарата установлено, что он обладает как антиокислительными, так и мембранопротекторными свойствами [20]. Данное соединение способно уменьшать вязкость биомембраны, увеличивать ее текучесть и восстанавливать конформацию мембранных белков, тем самым повышая липид–белковое соотношение, что оказывает стабилизирующее действие на биомембраны. В процессе этих изменений происходит восстановление функционирования ионных насосов и каналов, что способствует нормализации электрохимического потенциала на мембране, сопряжению рецепторных комплексов и регулированию активности мембраносвязанных ферментов, а также торможению активации внутриклеточной сигнальной системы, что предотвращает развитие апоптоза. Восстанавливая работу цикла Кребса и трансмембранного транспорта ионов, ЭМГПС предотвращает выход во внеклеточное пространство глутамата и развитие эксайтотоксичности.

В клинической практике отмечена высокая эффективность ЭМГПС (Нейрокс®) при различных формах ХИМ (ДЭП и СКН) [11, 13, 21–23].

Другой нейропротективный препарат с иными механизмами действия — цитиколин (Нейпилепт®) представляет собой комплексную органическую молекулу, которая функционирует как интермедиат в биосинтезе мембранных фосфолипидов, окисляющихся при ишемии головного мозга до жирных кислот и свободных радикалов [24]. Препарат цитиколин, осуществляя репарационные процессы в биомембранах, реализует мембранопротективную функцию. В то же время цитиколин аккумулирует на мембранной поверхности клетки главный неферментный компонент антиоксидантной системы — α-токоферол, что приводит к снижению образования гидропероксидов жирных кислот и соответствующих пероксильных радикалов [18]. Цитиколин (цитидин-5-дифосфохолин) — незаменимый предшественник фосфатидилхолина (лецитина), основного фосфолипида всех клеточных мембран, включая нейрональные. Цитиколин является донором холина в процессах синтеза ацетилхолина [16, 25].

Клинически средняя доза цитиколина (1000 мг/сут, 3 мес) в краткосрочной и среднесрочной перспективе обеспечивает статистически достоверное умеренное, но стабильное улучшение памяти, способствует уменьшению выраженности поведенческих нарушений у пациентов с когнитивными нарушениями вследствие ХИМ (ДЭП) [11, 26–28].

Кроме того, на фоне применения цитиколина (Нейпилепт® — 500 мг в день, курс — 1 мес) все пациенты уже после второй недели лечения отмечают субъективное улучшение своего состояния в виде уменьшения утомляемости и общей слабости, увеличения работоспособности. Через месяц после приема препарата регистрируется достоверное улучшение нейрокогнитивных показателей [15]. Также пациенты указывают на уменьшение симптомов психической и соматической тревоги, утомляемости, эмоциональной лабильности, повышение активности и мотивации деятельности, улучшение памяти, внимания, способности концентрироваться, что положительно отражается на их профессиональной деятельности. Субъективно больные отмечают улучшение фона настроения, ощущение прилива сил, восстановление интереса к различным видам деятельности (занятия спортом, хобби, путешествия и т. д.). Отмеченные улучшения при этом отсутствуют в контрольной группе [15]. Эти изменения объ-

ясняются повышением под влиянием Нейпилепт® активности норадренергической, дофаминергической и серотонинергической систем [28].

Важно отметить, что анксиолитический и антидепрессивный эффекты терапии не сопровождаются развитием нежелательных явлений [15], что способствует созданию комфортных условий терапии и обеспечивает высокую приверженность к ней и отражается на субъективной оценке эффективности лечения.

Таким образом, Нейпилепт® может быть рекомендован в качестве средства для терапии астенического синдрома со слабо и умеренно выраженными признаками когнитивных нарушений, тревоги и депрессии у пациентов молодого и среднего возраста без сопутствующей неврологической патологии. Рекомендованная дозировка — 500 мг в день. Курс — 1 месяц [15].

Взаимное потенцирование терапевтических эффектов Нейрокс® и Нейпилепт® отмечено в исследовании Э. Ю. Соловьевой и соавт. [12–14] при совместном применении препаратов для лечения больных с синдромом умеренных когнитивных расстройств на фоне хронической недостаточности мозгового кровообращения, обусловленной артериальной гипертензией. В зависимости от степени выраженности симптомов ХИМ авторы предлагают дифференцированные схемы терапии.

При обращении к врачу пациента с артериальной гипертензией, который пока не предъявляет активных жалоб на снижение памяти, внимания, восприятия и мышления (I стадия ХИМ), с профилактической целью рекомендуется проводить поддерживающие нейропротективные 4-недельные курсы терапии 1–2 раза в год. Рекомендуемый курс: 2 недели (Нейпилепт®, раствор для приема внутрь 1000 мг (10 мл) + Нейрокс® 100 мг 2 раза в сут в/м) + 2 недели (Нейпилепт®, раствор для приема внутрь 500 мг (5 мл) + Нейрокс® 125 мг 2 раза в сут).

Пациентам со II стадией ХИМ целесообразно рекомендовать 3-месячный курс терапии пероральными формами препаратов. Рекомендуемый курс: Нейпилепт®, раствор для приема внутрь 1000 мг (10 мл) + Нейрокс®, таблетки 250 мг (2 таблетки), дважды в день в течение 3 месяцев.

Пациенту с III стадией хронической недостаточности мозгового кровообращения необходимо назначить интенсивный курс лечения: 2 недели на базе дневного стационара (инъекционные формы) + 2 недели прием пероральных форм в домашних условиях. Рекомендуемый курс: 2 недели (Нейпилепт® в/в капельно или струйно 2000 мг + Нейрокс® 100 мг 2 раза в сут в/м) + 2 недели (Нейпилепт®, раствор питьевой 1000 мг (10 мл) + Нейрокс® 125 мг 2 раза в сут) [12–15].

В заключение необходимо подчеркнуть, что своевременная диагностика ХИМ (ДЭП) является важной задачей по предупреждению прогрессирования не только церебрально-сосудистой патологии, но и широкого круга коморбидных психопатологических расстройств астенического, тревожного и аффективного спектров.

К лечению пациентов с ХИМ необходим индивидуальный подход с учетом патогенетических факторов и выраженности как когнитивных, так и психопатологических расстройств с привлечением широкого круга средств, включая препараты-нейропротекторы. ■

КОНФЛИКТ ИНТЕРЕСОВ. Авторы статьи подтвердили отсутствие конфликта интересов, о котором необходимо сообщить.

CONFLICT OF INTERESTS. Not declared.

Литература/References

1. Iadecola C. The pathobiology of vascular dementia // *Neuron*. 2013; 80 (4): 844-866. DOI: 10.1016/j.neuron.2013.10.008.
2. Левин О. С. Дисциркуляторная энцефалопатия: анахронизм или клиническая реальность? // Современная терапия в психиатрии и неврологии. 2012; 3: 40-46. [Levin O. S. Distsirkulyatornaya entsefalopatiya: anakhronizm ili klinicheskaya real'nost'? [Dyscirculatory encephalopathy: anachronism or clinical reality?] // *Sovremennaya terapiya v psikiatrii i nevrologii*. 2012; 3: 40-46.]
3. Захаров В. В., Локшина А. Б. Когнитивные нарушения при дисциркуляторной энцефалопатии // РМЖ. 2009; 20: 13-25. [Zakharov V. V., Lokshina A. B. Kognitivnyye narusheniya pri ditsirkulyatornoy entsefalopatii [Cognitive disorders in dyscirculatory encephalopathy] // *RMJ*. 2009; 20: 13-25.]
4. Парфенов В. А. Диагноз и лечение хронического цереброваскулярного заболевания // Неврология, нейропсихиатрия, психосоматика. 2016; 8 (3): 4-9. DOI: 10.14412/2074-2711-2016-3-4-9. [Parfenov V. A. Diagnostika i lecheniye khronicheskogo tserebrovaskulyarnogo zabolevaniya [Diagnosis and treatment of chronic cerebrovascular disease] // *Nevrologiya, neyropsikhiatriya, psikhosomatika*. 2016; 8 (3): 4-9. DOI: 10.14412/2074-2711-2016-3-4-9.]
5. Добрушина О. Р., Медведев В. Э. Сочетанная терапия неврастении в общей медицинской практике // Consilium Medicum. 2016; 18 (2): 95-99. [Dobrushina O. R., Medvedev V. E. Sochetannaya terapiya nevrasteni v obshchey meditsinskoj praktike [Combined therapy of neurasthenia in general medical practice] // *Consilium Medicum*. 2016; 18 (2): 95-99.]
6. Добрушина О. Р., Медведев В. Э. Эффективность и безопасность комбинированной терапии астенического состояния с применением пирacetama и витаминов группы В в общей медицинской сети // Consilium Medicum. 2016; 9 (18): 159-163. [Dobrushina O. R., Medvedev V. E. Effektivnost' i bezopasnost' kombinirovannoy terapii astenicheskogo sostoyaniya s primeneniym pirasetama i vitaminov gruppy V v obshchey meditsinskoj seti [Efficiency and safety of combined therapy of asthenic state with the use of piracetam and B vitamins in the general medical network] // *Consilium Medicum*. 2016; 9 (18): 159-163.]
7. Зуйкова Н. Л., Израелян А. Ю., Гушанская Е. В., Медведев В. Э. Церебролизин в терапии депрессий // Психиатрия и психофармакотерапия. 2013; 1: 41-46. [Zuykova N. L., Israyelyan A. Yu., Gushanskaya Ye. V., Medvedev V. E. Tserebrolizin v terapii depressiy [Cerebrolysin in the treatment of depression] // *Psikhiatriya i psikhofarmakoterapiya*. 2013; 1: 41-46.]
8. Медведев В. Э., Терещенко О. Н., Кост Н. В., Тер-Израелян А. Ю., Гушанская Е. В., Чобану И. К., Соколов О. Ю., Мясоедов Н. Ф. Оптимизация терапии тревожных расстройств пептидным препаратом Селанк // Журнал неврологии и психиатрии им. Н. Н. Корсакова. 2015; 6: 33-40. DOI: 10.17116/jnevro20151156133-40. [Medvedev V. E., Tereshchenko O. N., Kost N. V., Ter-Israyelyan A. Yu., Gushanskaya Ye. V., Chobanu I. K., Sokolov O. Yu., Myasoyedov N. F. Optimizatsiya terapii trevozhnykh rasstroystv peptidnym preparatom Selank [Optimization therapy of anxiety disorders with the peptide drug Selank] // *Zhurnal nevrologii i psikiatrii im. N. N. Korsakova*. 2015; 6: 33-40. DOI: 10.17116/jnevro20151156133-40.]
9. Медведев В. Э. Ноотропные препараты и нейропротекторы в лечении психических расстройств (учебное пособие). М., 2015. 152 с. [Medvedev V. E. Nootropnyye preparaty i neyroprotektory v lechenii psikhicheskikh rasstroystv (uchebnoye posobiye). M., 2015. 152 p.]
10. Медведев В. Э., Тер-Израелян А. Ю., Фролова В. И., Гушанская Е. В., Бурно А. М., Некрасова С. В., Салынцев И. В., Зуйкова Н. Л. Оптимизация терапии психических расстройств с мультисиндромальной клинической картиной // Психиатрия и психофармакотерапия. 2020; 1; 23-27. [Medvedev V. E., Ter-Israyelyan A. Yu., Frolova V. I., Gushanskaya Ye. V., Burno A. M., Nekrasova S. V., Salyntsev I. V., Zuykova N. L. Optimizatsiya terapii psikhicheskikh rasstroystv s mul'tisindromal'noy klinicheskoy kartinoy [Optimization therapy of mental disorders with a multisyndromic clinical picture] // *Psikhiatriya i psikhofarmakoterapiya*. 2020; 1; 23-27.]
11. Пизова Н. В. Мультиmodalный подход в лечении хронической ишемии головного мозга: что должен знать врач? // Медицинский совет. 2020; (4): 62-69. [Pizova N. V. Mul'timodal'nyy podkhod v lechenii khronicheskoy ishemii golovnoy mozga: chto dolzhen znat' vrach? [Multimodal approach in the treatment of chronic cerebral ischemia: what a doctor should know?] // *Meditsinskiy sovet*. 2020; (4): 62-69.]
12. Соловьева Э. Ю., Амелина И. П. Церебральная микроангиопатия в развитии хронической ишемии мозга: подходы к лечению // Медицинский совет. 2020; (2): 16-24. DOI: 10.21518/2079-701X-2020-2-16-24. [Solov'yeva E. Yu., Amelina I. P. Tserebral'naya mikroangiopatiya v razvitii khronicheskoy ishemii mozga: podkhody k lecheniyu [Cerebral microangiopathy in the development of chronic cerebral ischemia: approaches to treatment] // *Meditsinskiy sovet*. 2020; (2): 16-24. DOI: 10.21518/2079-701X-2020-2-16-24.]
13. Соловьева Э. Ю., Карнеев А. Н., Чеканов А. В., Баранова О. А. Индивидуальные и комбинированные антиоксидантные эффекты цитиколина и этилметилгидроксипиридина сукцината // Журнал Неврологии и психиатрии им. С. С. Корсакова. 2016; 11: 78-85. DOI: 10.17116/jnevro201611611178-85. [Solov'yeva E. Yu., Karneyev A. N., Chekanov A. V., Baranova O. A. Individual'nyye i kombinirovannyye antioksidantnyye efekty tsitikolina i etilmetilgidroksipiridina suksinata [Individual and combined antioxidant effects of citicoline and ethylmethylhydroxypyridine succinate] // *Zhurnal Nevrologii i psikiatrii im. S. S. Korsakova*. 2016; 11: 78-85. DOI: 10.17116/jnevro201611611178-85.]
14. Соловьева Э. Ю., Карнеев А. Н., Чеканов А. В., Баранова О. А., Щелконогов В. А., Синебрюхова А. М., Фарахова К. И., Сорокоумова Г. М. Исследование мембранопротективного потенциала комбинации препаратов 2-этил-6-метил-3-оксипиридина сукцината и цитиколина // Журнал неврологии и психиатрии им. С. С. Корсакова. 2018; 1: 18-22. <https://doi.org/10.17116/jnevro20181181118-22>.

- [Solov'yeva E. Yu., Karneyev A. N., Chekanov A. V., Baranova O. A., Shchelkonogov V. A., Sinebryukhova A. M., Farakhova K. I., Sorokoumova G. M. Issledovaniye membranoprotektivnogo potentsiala kombinatsii preparatov 2-etil-6-metil-3-okspiridina suksinat i tsitikolina [Study of membrane-protective potential combinations of drugs 2-ethyl-6-methyl-3-hydroxypyridine succinate and citico-line] // Zhurnal nevrologii i psikiatrii im. S. S. Korsakova. 2018; 1: 18-22. <https://doi.org/10.17116/jnevro2018118118-22>.]
15. Шутеева Т. В. Применение нейпилепта для коррекции проявлений астенического синдрома // Журнал неврологии и психиатрии им. С. С. Корсакова. 2018; 2: 81-84. <https://doi.org/10.17116/jnevro20181182181-84>. [Shuteyeva T. V. Primeneniye neypilepta dlya korrektsii proyavleniy astenicheskogo sindroma [The use of neipilept for the correction of manifestations of asthenic syndrome] // Zhurnal nevrologii i psikiatrii im. S. S. Korsakova. 2018; 2: 81-84. <https://doi.org/10.17116/jnevro20181182181-84>.]
16. Adibhatla R. M., Hatcher J. F. Cytidine 5'-diphosphocholine (CDP-choline) in stroke and other CNS disorders // Neurochem Res. 2005; 30 (1): 15–23. DOI: 10.1007/s11064-004-9681-8.38.
17. Афанасьев В. В., Румянцев С. А., Ступин В. А. и др. Комплексная нейроцитопротекция в аспекте фармакодинамики // Журнал неврологии и психиатрии им. С. С. Корсакова. 2017; 5 (3-4): 13-27. [Afanasyev V. V., Rumyantseva S. A., Stupin V. A. i dr. Kompleksnaya neyrotsitoprotektsiya v aspekte farmakodinamiki [Complex neurocytoprotection in the aspect of pharmacodynamics] // Zhurnal nevrologii i psikiatrii im. S. S. Korsakova. 2017; 5 (3-4): 13-27.]
18. Бурчинский С. Г. Нейропротекция как комплексная фармакотерапевтическая и фармакопрофилактическая стратегия // Therapia. 2008; (2): 53-56. [Burchinskiy S. G. Neyroprotektsiya kak kompleksnaya farmakoterapevticheskaya i farmakoprofilakticheskaya strategiya [Neuroprotection as a complex pharmacotherapeutic and pharmacoprophylactic strategy] // Therapia. 2008; (2): 53-56.]
19. Клебанов Г. И., Любичкий О. Б., Васильева О. В., Климов Ю. В., Пензулаева О. Б., Тепляшин А. С. и др. Антиоксидантные свойства производных 3-оксипиридина: мексидола, эмоксипина и проксипина // Вопросы медицинской химии. 2001; 47 (3): 288-300. [Klebanov G. I., Lyubitskiy O. B., Vasil'yeva O. V., Klimov Yu. V., Penzulayeva O. B., Teplyashin A. S. i dr. Antioksidantnyye svoystva proizvodnykh 3-okspiridina: meksidola, emoksipina i proksipina [Antioxidant properties of 3-hydroxypyridine derivatives: mexidol, emoxupine and proxupine] // Voprosy meditsinskoj khimii. 2001; 47 (3): 288-300.]
20. Дюмаев К. М., Воронина Т. А., Смирнов Л. Д. Антиоксиданты в профилактике и терапии патологий ЦНС. М.: НИИ БМХ РАМН, 1995. 16 с. [Dumayev K. M., Voronina T. A., Smirnov L. D. Antioksidanty v profilaktike i terapii patologiy TSNS. [Antioxidants in the prevention and treatment of pathologies of the central nervous system] M.: NII BMKH RAMN, 1995. 16 p.]
21. Громова О. А., Торшин И. Ю., Стаховская Л. В., Пенелеев Е. Г., Семенов В. А., Назаренко А. Г. Опыт применения мексидола в неврологической практике // Журнал неврологии и психиатрии им. С. С. Корсакова. 2018; 118 (10): 97-107. DOI: 10.17116/jnevro201811810197.53. [Gromova O. A., Torshin I. Yu., Stakhovskaya L. V., Pepelyayev Ye. G., Semenov V. A., Nazarenko A. G. Opyt primeneniya meksidola v nevrologicheskoy praktike [Experience of using Mexidol in neurological practice] // Zhurnal nevrologii i psikiatrii im. S. S. Korsakova. 2018; 118 (10): 97-107. DOI: 10.17116/jnevro201811810197.53.]
22. Майорова Н. Г., Павлов В. А. Клинический опыт применения нейрокса у пациентов с цереброваскулярным заболеванием // Неврология, нейропсихиатрия, психосоматика. 2011; 3 (1): 71-74. DOI: 10.14412/2074-2711-2011-138.52. [Mayorova N. G., Pavlov V. A. Klinicheskiy opyt primeneniya neyroksa u patsiyentov s tserebrovaskulyarnym zabolevaniyem [Clinical experience of using neurox in patients with cerebrovascular disease] // Nevrologiya, neyropsikiatriya, psikhosomatika. 2011; 3 (1): 71-74. DOI: 10.14412/2074-2711-2011-138.52]
23. Румянцев С. А., Федин А. И., Сохова О. Н. Антиоксидантная терапия ишемических поражений головного мозга // Журнал неврологии и психиатрии им. С. С. Корсакова. 2011; 4 (2): 28-31. [Rumyantseva S. A., Fedin A. I., Sokhova O. N. Antioksidantnaya terapiya ishemicheskikh porazheniy golovnogogo mozga [Antioxidant therapy of ischemic brain lesions] // Zhurnal nevrologii i psikiatrii im. S. S. Korsakova. 2011; 4 (2): 28-31.]
24. Хазанов В. А. Фармакологическая регуляция энергетического обмена // Экспериментальная и клиническая фармакология. 2009; 72 (4): 61-64. DOI: 10.30906/0869-2092-2009-72-4-61-64. [Khazanov V. A. Farmakologicheskaya regulyatsiya energeticheskogo obmena [Pharmacological regulation of energy metabolism] // Eksperimental'naya i klinicheskaya farmakologiya. 2009; 72 (4): 61-64. DOI: 10.30906/0869-2092-2009-72-4-61-64.]
25. García-Cobos R., Frank-García A., Gutiérrez-Fernández M., Díez-Tejedor E. Citicoline, use in cognitive decline: Vascular and degenerative // J. Neurol. Sci. 2010; 299 (1-2): 188-192. DOI: 10.1016/j.jns.2010.08.027.
26. Максимова М. Ю., Пирадов М. А. Синдром недостаточности кровотока в артериях вертебробазилярной системы // РМЖ. 2018; (7): 4-8. [Maksimova M. Yu., Piradov M. A. Sindrom nedostatochnosti krovotoka v arteriyakh vertebrobazilyarnoy sistemy [Syndrome of insufficient blood flow in the arteries of the vertebrobasilar system] // RMJ. 2018; (7): 4-8.]
27. Fioravanti M., Yanagi M. Cytidinediphosphocholine (CDPcholine) for cognitive and behavioural disturbances associated with chronic cerebral disorders in the elderly // Cochrane Database Syst Rev. 2005; (2): CD000269. DOI: 10.1002/14651858.CD000269.pub3.
28. Corona G. I., Santagostino G., Frattini P., Cucchi M. L., Zerbi F., Tosca P., Savoldi F. Preliminary data on monoamine metabolite levels in cerebrospinal fluid and in urine during therapy in dementia // IRCS Med Sci. 1983; 11: 923-924.

Дисциркуляторная энцефалопатия в деятельности врача общей практики

В. В. Скворцов^{*, 1}, доктор медицинских наук

Б. Н. Левитан^{**}, доктор медицинских наук, профессор

Э. А. Голиева^{*}

Г. И. Малякин^{*}

^{*} ФГБОУ ВО ВолгГМУ Минздрава России, Волгоград, Россия

^{**} ФГБОУ ВО Астраханский ГМУ Минздрава России, Астрахань, Россия

Резюме. В данной статье затрагиваются вопросы, связанные с развитием дисциркуляторной энцефалопатии (ДЭ). Освещены вопросы распространенности данного патологического состояния на территории РФ. Проведен анализ современных представлений о патогенезе, описаны отделы головного мозга, которые повреждаются в первую очередь, и как это влияет на проявления заболевания и скорость его развития. Рассматриваются стадийность развития ДЭ, основные клинические признаки и проблемы диагностики данной патологии. Представлены основные принципы терапии, показания к стационарному и амбулаторному лечению, группы препаратов, используемых для улучшения состояния пациента, механизмы их действия. В статье указаны современные методы этиологического, патогенетического лечения, направленные на восстановление гемодинамики в сосудистом русле головного мозга, устранение явлений гипоксии, а также очагов церебральной ишемии.

Ключевые слова: сосудистые заболевания, дисциркуляторная энцефалопатия, деменция, депрессия.

Для цитирования: Скворцов В. В., Левитан Б. Н., Голиева Э. А., Малякин Г. И. Дисциркуляторная энцефалопатия в практике врача общей практики // Лечащий Врач. 2021; 5 (24): 27-31. DOI: 10.51793/OS.2021.49.39.006

Dyscirculatory encephalopathy in general medicine practice

V. V. Skvortsov^{*, 1}, B. N. Levitan^{**}, E. A. Golieva^{*}, G. I. Malyakin^{*}

^{*} Volgograd State Medical University, Volgograd, Russia

^{**} Astrakhan State Medical University, Astrakhan, Russia

Abstract. This article addresses issues related to the development of dyscirculatory encephalopathy (DE), in particular — against the background of what diseases this pathology arises, its social significance, prevalence of this pathological process in the territory of the Russian Federation are highlighted. We analyzed modern concepts of pathogenesis, described the parts of the brain that are damaged in the first place and how this affects the manifestations of the disease and the rate of its development. The stages of DE development, the main clinical signs and problems of diagnostics of this pathology are considered. The basic principles of therapy, indications for inpatient and outpatient treatment, groups of drugs, mechanisms of their action are presented. The article indicates modern methods of etiological, pathogenetic treatment, elimination of hypoxia, as well as foci of cerebral ischemia.

Keywords: vascular diseases, dyscirculatory encephalopathy, dementia, depression.

For citation: Skvortsov V. V., Levitan B. N., Golieva E. A., Malyakin G. I. Dyscirculatory encephalopathy in general medicine practice // Lechaschy Vrach. 2021; 5 (24): 27-31. DOI: 10.51793/OS.2021.49.39.006

Одной из наиболее частых причин смертности и потери трудоспособности являются расстройства мозгового кровообращения, что делает их важнейшей медицинской и социальной проблемой.

Эпидемиология

Для эссенциальной артериальной гипертензии (АГ), атеросклероза, других заболеваний сердца и сосудов головной мозг служит одним из основных органов-мишеней. С другой стороны, сосудистые поражения головного мозга относятся к числу наиболее часто встречающихся заболеваний в практической деятельности невролога.

В России каждый год фиксируется почти полмиллиона случаев инсульта. Примерно одна треть пациентов умирают

в остром периоде болезни. А из числа выживших 75% пациентов получают стойкую инвалидность.

Ежегодно в РФ на каждую тысячу населения приходится в среднем 3 человека, пострадавших от инсульта. В то же время хронические расстройства мозгового кровообращения встречаются еще чаще. Так, в 2003 г. 450 тысяч пациентов находились на поликлиническом учете с этой патологией только в одной Москве. Из них 13 тысяч больных вышли на инвалидность вследствие хронических нарушений мозгового кровообращения (НМК). С возрастом НМК встречаются чаще, следовательно, стоит ожидать роста количества больных, которые страдают подобными нарушениями [1].

Учитывая количественные показатели, больные хронической недостаточностью кровоснабжения головного мозга и инсультом часто оказываются в сфере внимания неврологов, терапевтов, семейных врачей, кардиологов, а также врачей других специальностей. Одна из наиболее частых

¹ Контактная информация: vskvortsov1@ya.ru

причин появления деменции и когнитивных нарушений, а также получения инвалидности — хроническая сосудистая мозговая недостаточность [2].

Определение

В России принято использовать определение «дисциркуляторная энцефалопатия» (ДЭ), под которым понимают нарушения функции головного мозга, появляющиеся в результате сосудистых нарушений. Имеется в виду прогрессирующее очаговое поражение вещества мозга, появляющееся из-за НМК. Е. В. Шмидт и Г. А. Максудов в 1970-х годах предложили данный термин, и в настоящее время он используется достаточно часто, хотя и не представлен в Международной классификации болезней (МКБ) 10. Данную патологию в МКБ десятого пересмотра можно рассматривать как хроническую ишемию мозга, которая находится под рубрикой I67.8 [3]. ДЭ — это нарушение кровоснабжения головного мозга, которое медленно прогрессирует и появляется при гипертонической болезни, сахарном диабете (СД), атеросклерозе, сифилисе и других патологиях, для которых общим является поражение сосудов головного мозга. Стоит обратить внимание на то, что ДЭ развивается при множественных диффузных очаговых повреждениях головного мозга. С помощью различных методик нейровизуализации можно подтвердить диагноз ДЭ [4].

Этиология и патогенез

Кровообращение головного мозга имеет уязвимые места, в которых поражение сосудистого русла встречается чаще. К этим местам можно отнести подкорковые глубинные отделы белого вещества больших полушарий, а также базальные ганглии. Именно в них наиболее часто появляются немые инфаркты мозга и лейкоареоз (от латинского «leuko» — «белый» и «areosis» — уменьшение плотности), которые и можно связать с развитием хронической церебральной ишемии [5, 6].

На границе между вертебрально-базиллярным и каротидным бассейнами в водораздельной зоне находятся глубинные отделы белого вещества головного мозга, которые страдают при включении в патологический процесс магистральных артерий головы вследствие эссенциальной АГ, атеросклероза, декомпенсированного СД. Происходит это из-за развития микроангиопатий пенетрирующих мозговые структуры артерий, что может приводить к поражению вышеуказанных структур. Следовательно, поражение как мелких, так и крупных сосудов может приводить к поражению глубинных отделов белого вещества головного мозга, а также подкорковых структур [5, 7, 8].

При поражении глубинных структур белого вещества возникает феномен разобщения, проявляющийся нарушением связей между подкорковыми и корковыми церебральными отделами [7, 9, 10]. Считается, что когнитивные, эмоциональные и двигательные нарушения обусловлены этим феноменом.

В наше время существенную роль в развитии ДЭ играет концепция церебральной микроангиопатии. Причинами ее развития выступают АГ, СД, артериосклероз, амилоидная ангиопатия, аутоиммунная патология, заболевания соединительной ткани (коллагеноз вен), различные генетические причины [11]. Под действием таких процессов, как окислительный стресс, свободнорадикальное окисление и эндотелиальная дисфункция, возникших вследствие перечисленных этиологических состояний, происходит изменение структуры и физических свойств сосудистой стенки артерий малого калибра. В результате снижается ауторегуляция мозгового кровообращения, что обуславливает нарушение перераспределения крови в полости черепа и нестабильность поступления крови к нуждающимся в ней областям мозга [12, 13].

Клиническая картина и диагностика

Наиболее частые клинические проявления ДЭ — это сосудистые когнитивные нарушения (СКН). И уже на первых этапах развития ДЭ примерно у 90% больных появляются СКН [14-17]. В клинической картине СКН чаще всего проявляются нарушениями организации работы, а также планирования, способности к построению умозаключений, обобщению. При умственных нагрузках быстро развивается утомляемость, уменьшается концентрация внимания, становится ниже темп мыслительных процессов. Интересно, что воспоминания о событиях жизни чаще всего сохраняются. В то же время обучение и оперативная память оказываются пораженными. Гнозис (восприятие массивов информации), а также речь не нарушены.

СКН при ДЭ являются гетерогенными [16-19]. Если помимо сосудистого поражения мозга имеется нейродегенеративный процесс, то нарушения памяти и других мозговых функций будут носить более значительный характер. В то же время исследования показывают, что сочетание нейродегенеративного процесса и сосудистого поражения мозга встречается более чем в 50% случаев [19-22]. Столь частое сочетание указанной выше патологии скорее всего связано с тем, что у многих сердечно-сосудистых заболеваний, СД и других нарушений существует общность факторов риска.

По нейропсихологическим особенностям ухудшения памяти можно предположить это сочетанное поражение еще на стадии, предшествующей деменции [14]. Очевидно, что сочетание сосудистой патологии мозга и нейродегенеративного процесса при ДЭ будет неблагоприятным прогностическим фактором. При сборе жалоб и анамнестических данных не всегда удается выявить когнитивные нарушения в случае, если они носят легкий характер, либо же до появления сосудистой деменции. Поскольку критичность мышления в этой ситуации может страдать, то и самооценка когнитивной функции со стороны пациента может оказаться неверной. Не всегда при этом правильно ведут себя и родственники. С целью более объективной оценки стоит обратиться к специалистам в использование психометрических методологий. В этом качестве удачным инструментом в работе врача может служить тест «Мини-Ког» (табл. 1) [22]. Оценка результатов теста: о клинически значимых нарушениях со стороны когнитивных функций можно говорить в случаях, когда пациент испытывает заметные затруднения при рисовании часов или сложности при воспроизведении хотя бы одного слова с подсказкой.

Таблица 1

Методика «Мини-Ког»

1. Инструкция: «Повторите три слова: лимон, ключ, шар». Слова должны произноситься максимально четко и разборчиво, со скоростью 1 слово в секунду. После того как пациент повторил все три слова, просим: «А теперь запомните эти слова. Повторите их еще один раз». Добиваемся того, чтобы пациент самостоятельно вспомнил все три слова. При необходимости предъявляем слова повторно — до 5 раз
2. Инструкция: «Нарисуйте, пожалуйста, круглые часы с цифрами на циферблате и со стрелками. Все цифры должны стоять на своих местах, а стрелки указывать на 13:45». Больной должен самостоятельно нарисовать круг, расставить цифры и изобразить стрелки. Подсказки не допускаются. Больной также не должен смотреть на реальные часы у себя на руке или на стене. Вместо 13:45 можно просить поставить стрелки на любое другое время
3. Инструкция: «Теперь давайте вспомним три слова, которые мы учили вначале». Если больной самостоятельно не может припомнить слова, можно предложить подсказку. Например: «Вы запомнили еще какой-то фрукт... инструмент... геометрическую фигуру»

Не менее часто при ДЭ можно говорить о поражении эмоциональной составляющей личности пациента. У больного могут развиваться апатия, эмоциональная лабильность, депрессия, снижение мотивации.

По данным многих авторов депрессия органического характера отмечается в 90% случаев при ДЭ. Она может быть связана с появлением вторичной дисфункции лобных долей и разобщением структур мозга. В большинстве случаев легкие когнитивные нарушения предшествуют двигательным и неврологическим и характеризуют ранние проявления ДЭ [23]. На ранней стадии ДЭ может еще не быть органических изменений, выявляемых с помощью методов инструментальной диагностики, однако наличествуют клинические признаки депрессивного расстройства. Данное проявление ДЭ впервые возникает уже в пожилом возрасте, при этом в анамнезе у пациента имеются незначительные психотравмирующие факторы либо отсутствие таковых. Депрессивное расстройство при ДЭ может быть легким, средним и тяжелым, приводя в дальнейшем к снижению либо потере работоспособности пациента. При этом больные не акцентируют внимание на снижении настроения и обращаются к специалисту с жалобами на соматические нарушения, находясь в депрессии средней или тяжелой степени при наличии тяжелых патологических изменений в сосудах головного мозга [24].

Чаше всего пациенты данной категории обращаются за помощью к психиатрам, а проводимая антидепрессивная терапия не дает эффекта. Как правило, сосудистая депрессия сочетается с когнитивной патологией и имеет затяжное течение. С другой стороны, стоит помнить, что и сама депрессия может также вызвать и самостоятельное развитие когнитивной дисфункции [15].

Часто у пациентов с ДЭ может встречаться эмоциональная лабильность. Проявляется это состояние легкой сменой настроения, эксплозивным характером поведения, повышенной раздражительностью, конфликтностью, плаксивостью.

Нужно помнить, что и эмоциональная лабильность, и сосудистая депрессия являются типичными проявлениями начальных стадий ДЭ. В дальнейшем на первые позиции в эмоциональной сфере начинает выходить апатия, которая может сочетаться с выраженным симптомокомплексом когнитивных нарушений.

Мотивационная активность пациента в этом случае оказывается заметно сниженной. Самостоятельно больные себя не могут побудить к любому виду деятельности. Заняты они либо малопродуктивной деятельностью, либо ничем не занимаются. У пациентов формируется безразличие к окружающей их реальности и к собственной персоне.

Отдельно стоит обратить внимание на двигательные нарушения в клинической картине ДЭ. Причем клиника и этиология этих нарушений могут быть достаточно разнообразными [7, 25].

Одним из наиболее быстро появляющихся симптомов при ДЭ со стороны двигательной сферы будет изменение походки. На третьей стадии ДЭ нарушения походки становятся выраженными. Шаг укорачивается. При этом база ходьбы расширяется, а ее темп замедляется. Двигательные нарушения часто сочетаются с сосудистой деменцией. При перемещении пациенты чувствуют головокружение и ощущение пошатывания. Это головокружение не является истинным, так как при нем нет рвоты и тошноты, нет ощущения вращения окружающего мира перед глазами. На начальных же этапах ДЭ изменения походки обычно носят незначительный характер [9, 10, 25].

Походка больного при тяжелых нарушениях похожа на таковую при паркинсонизме. Отличительными признаками являются изолированные нарушения только со стороны нижних конечностей. В верхних же конечностях двигательные нарушения отсутствуют. Походка пациента с двигательными

нарушениями при третьей стадии ДЭ характеризуются шарканьем, ощущением прилипания стоп к полу, сложностями начала ходьбы. Пациент часто падает, особенно в начале перемещения, при остановках и поворотах при ходьбе. Учитывая, что в пожилом возрасте увеличена вероятность минеральных нарушений и остеопороза, возрастает опасность переломов конечностей с учетом специфики ходьбы этих больных. Ее называют «походкой лыжника» из-за прилипания стопы к полу, шарканья в сочетании с нормальным или компенсаторно усиленным движением верхних конечностей [7].

Изменения со стороны двигательной сферы коррелируют со степенью нарушений когнитивной личностной составляющей [7, 25]. Объяснить это можно разобщением функционирования подкорковых и корковых церебральных структур, что говорит о преимущественно сочетанном нарушении двигательных и когнитивных функций.

Так как у пациентов с ДЭ поражается белое вещество головного мозга, то проявляются нарушения кортикоспинальных и кортиконуклеарных путей. А это может иметь свое клиническое проявление в виде поражений фокации, нарушений глотания и речи. То есть будет иметь место псевдобульбарный синдром. У пациента может обнаруживаться центральный тетрапарез, который часто асимметричен [7].

Алгоритм диагностики ДЭ требует выявления признаков органического поражения головного мозга. Необходим тщательный поиск поражений со стороны сердечно-сосудистой системы. Нужно выявить взаимосвязь между сосудистой патологией головного мозга и нарушением его функций. Во время исследования анамнестических данных нужно расспросить пациента или его родственников об эпизодах, которые можно было бы интерпретировать как острые НМК. Следует задать вопросы о хронических заболеваниях, предрасположенности к сердечно-сосудистой патологии. После сбора жалоб пациента нужно связать субъективную симптоматику с объективной, так как головокружение, слабость, головная боль предполагают исключение или подтверждение наличия неврологической симптоматики и эмоционально-психических расстройств. Не стоит забывать о нейродегенерации и деменции, не носящих сосудистый характер, дисметаболических и структурных поражениях нервной системы (новообразования, субдуральные гематомы), а также провести дифференциальную диагностику [1].

При постановке диагноза ДЭ важно подробно собрать жалобы и анамнез, изучить наличествующую симптоматику и провести инструментальное исследование. Для точной диагностики нужно найти причинно-следственные связи между клинической симптоматикой у пациента и сосудистыми поражениями головного мозга.

Проведение лабораторной и инструментальной диагностики позволяет зафиксировать сосудистые церебральные поражения. Чтобы определить сосудистую природу симптомов, при проведении обследования необходимо использовать методы нейровизуализации: магнитно-резонансную и компьютерную томографию (МРТ и КТ соответственно). Благодаря именно этим диагностическим методам исследования можно выявить и зафиксировать ключевые морфологические изменения, которые являются основой ДЭ. Например, инфаркт мозга, церебральную атрофию и лейкоареоз. Инфаркт мозга при его визуализации имеет наибольшее доказательное значение, в то время как церебральная атрофия и лейкоареоз выявляются и при других патологиях, например, дисметаболических или дегенеративных. Выявленные на МРТ признаки инфаркта могут быть свидетельством перенесенного инсульта и отмечаться

при «немом» инфаркте. Такие инфаркты появляются обычно при эссенциальной гипертензии или при микротромбоэмболии. Они, как правило, небольших размеров [26].

В 2013 г. международной группой CoEN был создан протокол STRIVE (STAndards for ReportIng Vascular changes on nEuroimaging) с целью разграничения и установления терминологии МРТ-маркеров, стандартизации получения и анализа изображений, согласования научной отчетности об изменениях при церебральной микроангиопатии. Производится качественная и количественная оценка следующих МРТ-признаков: недавний мелкий подкорковый инфаркт, лакуны сосудистого происхождения, гиперинтенсивность белого вещества, периваскулярные пространства, церебральные микрокровоизлияния, атрофия мозга [27].

Для постановки точного диагноза ДЭ определяют стадию. Это позволит в дальнейшем определить объем и тактику проводимой терапии, а также прогноз заболевания.

Стадийность ДЭ с описанной симптоматикой показана в табл. 2. ДЭ подразделяется на:

- гипертоническую;
- атеросклеротическую;
- венозную;
- смешанную.

По совокупности субъективной и объективной симптоматики выделяют три стадии.

На первой стадии во главе угла у пациента будут жалобы на головные боли, ощущение тяжести в голове, слабости, утомляемости, ухудшение памяти, внимания. У больного бывают головокружения, чаще несистемные. Двигательные нарушения выражаются в неустойчивости при ходьбе. Пациент жалуется на нарушения сна. При обследовании очаговые неврологические нарушения могут проявляться рефлексами орального автоматизма, слабостью конвергенции глазных яблок, анизорефлексией [28].

Во второй стадии ДЭ симптоматика становится более заметной и стойкой. Появляются симптомы пирамидной и экстрапирамидной недостаточности. Возникает доминирующая неврологическая симптоматика. Выявляются пирамидный, дискоординаторный, дисмнестический и другие симптомы.

В третьей стадии обнаруживаются заметные очаговые неврологические симптомы. Выраженный характер приобретают интеллектуально-мнестические нарушения. Иногда эти симптомы могут достигать степени психоорганического синдро-

ма. В клинической картине чаще доминируют когнитивные и двигательные поражения. Связаны двигательные нарушения чаще с перенесенным острым НМК. Реже можно говорить о прогрессирующем экстрапирамидном синдроме. У больных могут быть выявлены нарушения координации движений.

По мере прогрессирования очаговой неврологической симптоматики при нарастании ДЭ нарушается высшая мозговая функция. Частым исходом ДЭ является деменция [4].

Лечение

Чаще всего больных ДЭ лечат в амбулаторных условиях. Госпитализируют таких больных обычно при очаговом неврологическом дефиците [1].

Лечат заболевание как этиотропно, учитывая основную сосудистую патологию, так и патогенетически, проводя терапию гипоксии и церебральной ишемии.

В тактике этиотропной терапии важны терапевтические подходы, позволяющие восстановить синусовый ритм сердца и нормализовать артериальное давление.

При наличии у больного грубых нарушений центральной гемодинамики консервативная терапия может не принести полной стабилизации [4].

Для определения тактики и объема проводимой терапии используют дополнительные методы диагностики: холтеровское мониторирование, эхокардиографию с подсчетом фракции сердечного выброса и минутного объема крови. Успешная терапия нарушений гемодинамики является необходимым условием для лечения ДЭ.

В качестве патогенетической терапии используют препараты, корректирующие микроциркуляцию. В то же время необходимо, чтобы улучшение церебральной микроциркуляции не привело к «эффекту обкрадывания». Сейчас широко используются в практической медицине такие препараты, как блокаторы кальциевых каналов (нимодипин), ингибиторы фосфодиэстеразы (экстракт гинкго билобы, пентоксифиллин), а также антагонисты пресинаптических α_2 -адренорецепторов (пирибедил и ницерголин). Антагонисты пресинаптических α_2 -адренорецепторов опосредуют свое влияние не только за счет адренергической, но также и других нейротрансмиттерных систем. С этим связаны положительные эффекты данных препаратов за счет нормализации двигательных, а также когнитивных функций ДЭ [7, 29].

Патогенетическая терапия направлена на улучшение обменных процессов, в том числе в условиях ишемических нарушений [2, 30]. Реализация эффектов через коррекцию оксидантных поражений клеток, улучшение их энергетических возможностей, стабилизацию проницаемости мембран представляется крайне интересной. Но стоит подумать о реализации данного направления терапии еще и при коррекции микроциркуляторного звена и нарушений со стороны центральной нервной системы [4].

Стабилизацию мембраны нейронов, улучшение метаболических процессов можно реализовать за счет терапии, улучшающей выживаемость нейронов при хронической гипоксии: пептидергические препараты, производные пирролидона (например, пирацетам), аминокислотные препараты (гемодериват телячьей крови), препараты, обладающие мембран-стабилизирующим действием (холина альфосцерат), кофакторы, а также витамины [7, 29]. ■

КОНФЛИКТ ИНТЕРЕСОВ. Авторы статьи подтвердили отсутствие конфликта интересов, о котором необходимо сообщить.

CONFLICT OF INTERESTS. Not declared.

Стадийность ДЭ

Таблица 2

I стадия:

- Отсутствие или преимущественно субъективный характер неврологической симптоматики (головная боль, головокружение, шум в голове, повышенная утомляемость, расстройство сна)
- Могут быть отдельные очаговые симптомы (рефлексы орального автоматизма, анизорефлексия, пошатывание при ходьбе, легкие когнитивные нарушения и др.), не формирующие целостного неврологического синдрома
- Параклинические признаки поражения головного мозга (например, инфаркты мозга и лейкоареоз по данным нейровизуализации)

II стадия:

- Объективные неврологические расстройства, достигающие синдромального значения (умеренные когнитивные нарушения, псевдобульбарный, пирамидальный, экстрапирамидальный или атактический синдром)

III стадия:

- Выраженные неврологические расстройства. Сочетание нескольких неврологических синдромов. Обычно – сосудистая деменция

Литература/References

1. Выговская С. Н., Нухахова М. Б., Дорогинина А. Ю., Рачин А. П. Хроническая ишемия головного мозга — от правильной диагностики к адекватной терапии // Русский медицинский журнал. 2015; (12): 694. [Vygovskaya S. N., Nuvakhova M. B., Doroginina A. Yu., Rachin A. P. Khronicheskaya ishemiya golovnoy mozga — ot pravil'noy diagnostiki k adekvatnoy terapii [Chronic cerebral ischemia — from correct diagnosis to adequate therapy] // Russian Medical Journal. 2015; (12): 694.]
2. Захаров В. В. Клиника, диагностика и лечение дисциркуляторной энцефалопатии // Русский медицинский журнал. 2009; 17 (2): 140. [Zakharov V. V. Klinika, diagnostika i lecheniye distsirkulyatornoy entsefalopatii [Clinic, diagnosis and treatment of dyscirculatory encephalopathy] // Russian Medical Journal. 2009; 17 (2): 140.]
3. Супонева Н. А. Дисциркуляторная энцефалопатия // Русский медицинский журнал. 2006; 14 (23): 1670. [Suponeva N. A. Distsirkulyatornaya entsefalopatiya [Dyscirculatory encephalopathy] // Russian Medical Journal. 2006; 14 (23): 1670.]
4. Гусев Е. И., Боголепова А. Н. Когнитивные нарушения при цереброваскулярных заболеваниях. М.: МЕДпресс-информ, 2013. 180 с. [Gusev Ye. I., Bogolepova A. N. Kognitivnyye narusheniya pri tserebrovaskulyarnykh zabolevaniyakh. [Cognitive disorders in cerebrovascular diseases.] M.: MEDpress-inform, 2013. 180 p.]
5. Гусев Е. И., Чуканова Е. И. Современные патогенетические аспекты формирования хронической ишемии головного мозга // Журнал неврологии и психиатрии им. С. С. Корсакова. 2015; 115 (3): 4-8. [Gusev Ye. I., Chukanova Ye. I. Sovremennyye patogeneticheskiye aspekty formirovaniya khronicheskoy ishemii golovnoy mozga [Modern pathogenetic aspects of the formation of chronic cerebral ischemia] // Zhurnal nevrologii i psikiatrii im. S. S. Korsakova. 2015; 115 (3): 4-8.]
6. Камчатнов П. Р., Воробьева О. В., Рачин А. П. Коррекция эмоциональных и когнитивных нарушений у пациентов с хронической ишемией головного мозга // Журнал неврологии и психиатрии им. С. С. Корсакова. 2014; 114 (4): 52-56. [Kamchatnov P. R., Vorobyeva O. V., Rachin A. P. Korrektsiya emotsional'nykh i kognitivnykh narusheniy u patsiyentov s khronicheskoy ishemiyey golovnoy mozga [Correction of emotional and cognitive impairments in patients with chronic cerebral ischemia] // Zhurnal nevrologii i psikiatrii im. S. S. Korsakova. 2014; 114 (4): 52-56.]
7. Неверовский Д. В. Оптимизация ведения пациентов с диагнозом дисциркуляторная энцефалопатия в амбулаторной практике: Автореферат дисс. ... канд. мед. наук. М., 2016. [Neverovskiy D. V. Optimizatsiya vedeniya patsiyentov s diagnozom distsirkulyatornaya entsefalopatiya v ambulatornoy praktike: [Optimization of the management of patients with a diagnosis of dyscirculatory encephalopathy in outpatient practice] Avtoreferat diss. kand. med. nauk. M., 2016.]
8. Pantoni L., Garsia J. Pathogenesis of leukoaraiosis: a review // Stroke. 1997; (28): 652-659. PMID: 9056627. DOI: 10.1161/01.str.28.3.652.
9. Hachinski V., Carlson L. A. (ed.), Gottfries S. G. (ed.), Winblad B. (ed.). Vascular dementia: radical re-definition. In Vascular dementia: etiology, pathogenesis and clinical aspects. Basel ETC: S. Karger. 1994: 2-4.
10. Hershey L. A., Olszewski W. A., Morris J. C. (ed.) Ischemic vascular dementia. Handbook of Demented Illnesses. New York etc.: Marcel Dekker, Inc. 1994: 335-351.
11. Pantoni L. Cerebral small vessel disease: from pathogenesis and clinical characteristics to therapeutic challenges // Lancet Neurology. 2010; 9 (7): 689-701.
12. Nishimura N., Rosidi N. L., Iadecola C., Schaffer C. B. Limitations of collateral flow after occlusion of a single cortical penetrating arteriole // J Cereb Blood Flow Metab. 2010; 30 (12): 1914-1927.
13. Соловьева Э. Ю., Амелина И. П. Церебральная микроангиопатия в развитии хронической ишемии мозга: подходы к лечению // Медицинский Совет. 2020; (2): 16-24. [Solov'yeva E. Yu., Amelina I. P. Tserebral'naya mikroangiopatiya v razvitiy khronicheskoy ishemii mozga: podkhody k lecheniyu [Cerebral microangiopathy in the development of chronic cerebral ischemia: approaches to treatment] // Meditsinskiy Sovet. 2020; (2): 16-24.]
14. Яхно Н. Н., Захаров В. В., Локишина А. Б. Синдром умеренных когнитивных нарушений при дисциркуляторной энцефалопатии // Журнал неврол. и психиатр. им. С. С. Корсакова. 2005; 105 (2): 13-17. [Yakhno N. N., Zakharov V. V., Lokshina A. B. Sindrom umerennykh kognitivnykh narusheniy pri distsirkulyatornoy entsefalopatii [Syndrome of moderate cognitive impairment in dyscirculatory encephalopathy] // Zhurnal nevrologii i psikiatrii im. S. S. Korsakova. 2005; 105 (2): 13-17.]
15. Неверовский Д. В., Случевская С. Ф., Парфенов В. А. Дифференциальный диагноз дисциркуляторной энцефалопатии в амбулаторной практике // Неврология, нейропсихиатрия и психосоматика. 2013; 5 (2): 38-42. [Neverovskiy D. V., Sluchevskaya S. F., Parfenov V. A. Differentsial'nyy diagnoz distsirkulyatornoy entsefalopatii v ambulatornoy praktike [Differential diagnosis of dyscirculatory encephalopathy in outpatient practice] // Nevrologiya, neyropsikhiatriya i psikhosomatika. 2013; 5 (2): 38-42.]
16. Яхно Н. Н. Когнитивные расстройства в неврологической клинике // Неврологический журнал. 2006; 11 (1): 4-12. [Yakhno N. N. Kognitivnyye rasstroystva v nevrologicheskoy klinike [Cognitive disorders in a neurological clinic] // Nevrologicheskii zhurnal. 2006; 11 (1): 4-12.]
17. Преображенская И. С., Яхно Н. Н. Сосудистые когнитивные нарушения: клинические проявления, диагностика, лечение // Неврологический журнал. 2007; 12 (5): 45-50. [Preobrazhenskaya I. S., Yakhno N. N. Sosudistyye kognitivnyye narusheniya: klinicheskiye proyavleniya, diagnostika, lecheniye [Vascular cognitive impairment: clinical manifestations, diagnosis, treatment] // Nevrologicheskii zhurnal. 2007; 12 (5): 45-50.]
18. Яхно Н. Н., Левин О. С., Дамулин И. В. Сопоставление клинических и МРТ-данных при дисциркуляторной энцефалопатии. Сообщение 2: когнитивные нарушения // Неврологический журнал. 2001; 6 (3): 10-19. [Yakhno N. N., Levin O. S., Damulin I. V. Sopostavleniye klinicheskikh i MRT-dannykh pri distsirkulyatornoy entsefalopatii. Soobshcheniye 2: kognitivnyye narusheniya [Comparison of clinical and MRI data in dyscirculatory encephalopathy. Communication 2: cognitive impairment] // Nevrologicheskii zhurnal. 2001; 6 (3): 10-19.]
19. Суслина З. А., Гулевская Т. С., Максимова М. Ю., Моргунов В. А. Нарушения мозгового кровообращения. Диагностика, лечение и профилактика. М.: Медпресс-информ, 2016. [Suslina Z. A., Gulevskaya T. S., Maksimova M. Yu., Morgunov V. A. Narusheniya mozgovogo krovoobrashcheniya. Diagnostika, lecheniye i profilaktika. [Cerebral circulation disorders. Diagnostics, treatment and prevention] M.: Medpress-inform, 2016.]
20. Fu C., Chute D. J., Farag E. S., et al. Comorbidity in dementia: an autopsy study // Arch Pathol Lab Med. 2004; 128 (1): 32-38.
21. Korezyn AD. Mixed dementia — the most common cause of dementia // Ann N Y Acad Sci. 2002; 977: 129-134.
22. Lorentz W. J., Scanlan J. M., Borson S. Brief screening tests for dementia // Can J Psych. 2002; 47 (8): 723-733.
23. Лурье А. Ж. Лечение дисциркуляторной энцефалопатии, или хронической ишемии мозга, как способ устранения депрессивных расстройств // Международный научно-исследовательский журнал. 2020; 101 (11): 23-29. [Lur'ye A. Zh. Lecheniye distsirkulyatornoy entsefalopatii, ili khronicheskoy ishemii mozga, kak sposob ustraneniya depressivnykh rasstroystv [Treatment of dyscirculatory encephalopathy, or chronic cerebral ischemia, as a way to eliminate depressive disorders] // Mezhdunarodnyy nauchno-issledovatel'skiy zhurnal. 2020; 101 (11): 23-29.]
24. Прокопенко С. В., Петрова М. М., Корягина Т. Д., Шанина Е. Г. Дисциркуляторная энцефалопатия в практике поликлинического врача // Поликлиника. 2015; (3): 48-52. [Prokopenko S. V., Petrova M. M., Koryagina T. D., Shanina Ye. G. Distsirkulyatornaya entsefalopatiya v praktike poliklinicheskogo vracha [Dyscirculatory encephalopathy in the practice of an outpatient doctor] // Poliklinika. 2015; (3): 48-52.]
25. Яхно Н. Н., Левин О. С., Дамулин И. В. Сопоставление клинических и МРТ-данных при дисциркуляторной энцефалопатии. Сообщение 1: двигательные нарушения // Неврологический журнал. 2001; 6 (2): 10-16. [Yakhno N. N., Levin O. S., Damulin I. V. Sopostavleniye klinicheskikh i MRT-dannykh pri distsirkulyatornoy entsefalopatii. Soobshcheniye 1: dvigatel'nyye narusheniya [Comparison of clinical and MRI data in dyscirculatory encephalopathy. Communication 1: movement disorders] // Nevrologicheskii zhurnal. 2001; 6 (2): 10-16.]
26. Román G., Pascual B. Contribution of neuroimaging to the diagnosis of Alzheimer's disease and vascular dementia // Arch Med Res. 2012; 43 (8): 671-676.
27. Wardlaw J. M., Smith E. E., Biessels G. J., et al. Neuroimaging standards for research into small vessel disease and its contribution to ageing and neurodegeneration // Lancet Neurol. 2013; 12 (8): 822-838.
28. Парфенов В. А., Захаров В. В., Преображенская И. С. Когнитивные расстройства. М.: Ремедиум, 2014. 224 с. [Parfenov V. A., Zakharov V. V., Preobrazhenskaya I. S. Kognitivnyye rasstroystva. [Cognitive disorders] M.: Remedium, 2014. 224 p.]
29. Скворцова В. И. Хроническая ишемия мозга // Болезни сердца и сосудов. 2006; (3): 4-8. [Skvortsova V. I. Khronicheskaya ishemiya mozga [Chronic ischemia of the brain] // Bolezni serdtsa i sosudov. 2006; (3): 4-8.]

Возможности восстановления морфофункционального состояния и микробиома кожи при комплексном космецевтическом уходе

Н. В. Зильберберг, доктор медицинских наук, профессор
ГБУ СО УрНИИДВиИ, Екатеринбург, Россия

Резюме. Дефицит жироподобных компонентов приводит к истончению гидролипидной пленки рогового слоя эпидермиса и повышению его проницаемости, развитию сухости кожи за счет увеличения трансэпидермальной потери влаги. У лиц с сухой и чувствительной кожей, склонной к раздражению, нарушение синтеза керамидов приводит не только к разрушению защитной липидной мантии, но и к снижению антимикробной защиты кожного покрова, изменению микробиоты кожи за счет колонизации условно-патогенными и патогенными бактериями. В статье обобщен клинический опыт комплексного применения новых косметических средств для ухода за сухой и чувствительной кожей лица, склонной к раздражению. Динамические клинические наблюдения, а также результаты оценки морфофункционального состояния кожи (увлажненность, питание, трансэпидермальная потеря влаги, pH-метрия, эластичность) доказывают целесообразность использования линейки специализированных косметических средств для восстановления защитной функции кожи и их благотворное влияние на видовой состав микробиома кожи лица.

Ключевые слова: наружные средства, сухая и чувствительная кожа, косметические средства.

Для цитирования: Зильберберг Н. В. Возможности восстановления морфофункционального состояния и микробиома кожи при комплексном космецевтическом уходе // Лечащий Врач. 2021; 5 (24): 32-36. DOI: 10.51793/OS.2021.62.20.007

Possibilities of restoring of the morphofunctional state and microbiome of the skin with complex cosmeceutical care

N. V. Zilberberg

Ural Scientific Research Institute of Dermatovenereology and Immunopathology, Ekaterinburg, Russia

Abstract. A deficiency of fat-like components leads to a thinning of the hydrolipidic film of the stratum corneum of the epidermis and an increase in its permeability, the development of dry skin due to an increase in transepidermal moisture loss. In persons with dry and sensitive skin prone to irritation, a violation of ceramide synthesis leads not only to the destruction of the protective lipid mantle, but also to a decrease in the antimicrobial protection of the skin, changes in the skin microbiota due to colonization by opportunistic and pathogenic bacteria. The article summarizes the clinical experience of the complex application of new cosmetics for the face for the care of dry and sensitive skin prone to irritation. Dynamic clinical observations, as well as the results of the assessment of the morphofunctional state of the skin (hydration, nutrition, transepidermal moisture loss, pH-metric, elasticity), prove the feasibility of using a line of specialized cosmetics to restore the protective function of the skin and a beneficial effect on the species composition of the microbiome of the facial skin.

Keywords: external remedies, dry and sensitive skin.

For citation: Zilberberg N. V. Possibilities of restoring of the morphofunctional state and microbiome of the skin with complex cosmeceutical care // Lechaschy Vrach. 2021; 5 (24): 32-36. DOI: 10.51793/OS.2021.62.20.007

Кожный покров в эстетически значимых локализациях открытых участков кожи (лицо, особенно — область век и вокруг губ) наиболее тонкий, менее эластичный и более проницаемый, что способствует легкому проникновению аллергенов и чужеродных микроорганизмов. Кожа лица подвержена наибольшему негативному воздействию внешних факторов, таких как низкая и высокая температура, солнечное излучение, детергенты, механическое раздражение и химически активные компоненты косметических средств. При этом кожа лица отличается значительными изменениями микроциркуляции с парадоксальной сосудистой

реакцией и повышенной неспецифической гиперреактивностью в ответ на воздействие триггерных раздражителей [1-4].

В настоящее время вызывает особый научный интерес изучение сочетания нарушений барьерной функции сухой и раздраженной кожи с колонизацией условно-патогенными и патогенными бактериями. Нарушение целостности кожного барьера объясняется дефектами генов структурных белков — филаггрина и лорикрина, участвующих в образовании рогового слоя эпидермиса, а также недостаточным синтезом липидов кожи (церамидов) и антимикробных пептидов [5-6]. Дефицит жироподобных компонентов приводит к истончению гидролипидной пленки рогового слоя эпидермиса и повышению его проницаемости, развитию сухости кожи за счет увеличения трансэпидермальной потери влаги. У лиц

с сухой и чувствительной кожей, склонной к раздражению, нарушение синтеза керамидов приводит не только к разрушению защитной липидной мантии, но и к снижению антимикробной защиты кожного покрова, изменению микробиоты кожи за счет колонизации условно-патогенными и патогенными бактериями. Установлено, что патогенные бактерии, колонизирующие кожу, секретируют ферменты, которые еще больше усиливают трансэпидермальную потерю воды, замедляя при этом процессы восстановления барьерного слоя эпидермиса. Кроме того, особое значение в формировании дополнительных условий для инфицирования у лиц с сухой и чувствительной кожей, склонной к раздражению, придается снижению содержания антимикробных пептидов (кателицидинов и дефензинов) в коже [7-12].

Скорость бактериальной колонизации кожи напрямую зависит от выраженности сухости и раздражения кожи, площади ее поражения. Клеточные стенки *S. aureus* содержат рецепторы к ламинину и фибронектину эпидермиса и дермы, усиливающие адгезию стафилококка и позволяющие ему формировать бактериальную биопленку на поверхности кожи [8]. *S. aureus* способен вырабатывать не только адгезины, но и антифагоцитарные факторы и экзотоксины, при этом наиболее важную роль отводят энтеротоксинам А и В, вызывающим воспалительную реакцию в коже, сопровождающуюся активацией моноцитов и лимфоцитов, резким увеличением синтеза ряда провоспалительных цитокинов [13]. Одной из особенностей энтеротоксинов *S. aureus* является их способность проникать через эпидермальный барьер и действовать в качестве аллергенов, вызывая дегрануляцию тучных клеток и выработку базофилами гистамина [10, 14, 15].

С одной стороны, нарушение барьерных свойств кожного покрова создает предпосылки для присоединения вторичной инфекции, а с другой — изменение микробиома и обширная колонизация кожи *S. aureus* усугубляют нарушение структурной целостности кожного барьера, формируя порочный круг, приводящий к хронизации воспаления, сухости и гиперчувствительности кожи. Поэтому важным компонентом наружного ухода за сухой и раздраженной кожей лица является использование смягчающих и увлажняющих средств, способствующих восстановлению защитных свойств эпидермального барьера, обеспечивая при этом нормализацию качественного и количественного состава микробиома кожи. Пребиотическим эффектом обладают олигосахариды (соевый олигосахарид, фруктоолигосахариды), моносахариды (ксилит, раффиноза, сорбит, ксилитобиоза и др.); дисахариды (лактозула), полисахариды (целлюлоза, гемицеллюлоза, пектины, камеди, слизи, декстрины, инулин и др.), пептиды (соевые, молочные и др.), ферменты (протеазы сахаромикетов, β -галактозидазы микробного происхождения и др.), аминокислоты (валин, аргинин, глутаминовая кислота), антиоксиданты (витамины А, С, Е, каротиноиды, глутатион, Q_{10} , соли селена и др.), ненасыщенные жирные кислоты (эйкозапентаеновая кислота и др.); растительные и микробные экстракты (лецитин, парааминобензойная кислота, лизоцим, лактоферрин, лектины, экстракты различных водорослей и др.) [7, 11, 16, 17].

Пребиотики, входящие в состав косметических средств, должны быть нетоксичными, не вызывать побочных эффектов при длительном применении, обладать стабильной клинической эффективностью, а также селективно стимулировать один вид или определенную группу микроорганизмов, резистентных для кожи.

Насущная потребность в расширении спектра дерматокосметических средств увлажняющего, питающего, противовоспалительного и антимикробного действия диктует необходимость поиска новых композиций и согласуется с приори-

тетным направлением импортозамещающих российских разработок инновационных продуктов.

В связи с изложенным выше целью нашего исследования явилась оценка эффективности и безопасности применения линейки косметических средств *PRO-DERMASIL* у лиц с чувствительной кожей, склонной к сухости и раздражению.

Материалы и методы исследований

Под динамическим наблюдением находились 27 женщин с чувствительной кожей, склонной к сухости и раздражению, в возрасте от 20 до 40 лет, использующих комплекс новых косметических средств линейки *PRO-DERMASIL*. Нанесение косметических средств на кожу лица осуществлялось последовательно в соответствии с инструкцией, в течение 28 дней. Были соблюдены критерии включения и исключения, подписаны информированные согласия на участие в исследовании.

Для оценки эффективности применения комплекса косметических средств анализировалась динамика клинических показателей состояния кожи лица (сухость, мелкопластинчатое шелушение и признаки раздражения).

Оценка упруго-эластичных свойств кожи лица осуществлялась с помощью щипковой пробы нижней трети щечной области (*regio buccalis*), которая расценивалась негативной, если кожа после взятия ее в складку не расправлялась в течение 3 секунд и более, позитивной — при восстановлении исходного состояния кожи в указанный интервал времени, а также на основании оценки динамики показателей кутометрии, основанных на оптической оценке степени всасывания и расслабления кожной складки при втяжении ее в отверстие датчика под действием отрицательного давления в диапазоне от 0 до 100% (Courage and Khazaka Electronic, Германия).

Для объективизации оценки морфофункционального состояния кожи лица до, через 7, 14 и 28 дней применения косметических средств проводилась диагностика состояния кожи с использованием стандартизованных методик и оборудования (Courage and Khazaka Electronic, Германия):

- рН-метрия кожи;
- оценка увлажненности эпидермиса кожи методом корнеометрии;
- оценка питающего действия на кожу методом себуметрии, основанной на фотометрическом определении пятен себума, оставшихся на специальной абсорбирующей пленке после ее контакта с кожей;
- оценка показателей мексаметрии кожи с измерением индекса эритемы (IE) на основании поглощения кожей света разной длины волны в красной, зеленой и инфракрасной областях спектра;
- оценка трансэпидермальной потери влаги (ТЭПВ) с поверхности кожи методом вапометрии за определенный временной промежуток, равный 15 секундам.

С целью изучения видового качественного и количественного состава факультативно-анаэробной и микроаэрофильной флоры микробиома кожи лица до, через 1, 14 и 28 дней применения комплекса косметических средств проводились микробиологические исследования. Количественный анализ, показывающий диагностическую значимость титров выросших колоний, выражали в lg КОЕ/мл от среднего количества микроорганизмов. Идентификация выделенных культур микроорганизмов в соскобах кожи лица осуществлялась методом масс-спектрометрического профилирования бактерий на анализаторе VITEK MS (BioMerieux, Франция) по технологии MALDI-TOF (матричная лазерная время-пролетная масс-спектрометрия) с использованием Международной библиотеки референсных

спектров рибосомальных белков различных видов микроорганизмов. Обработка данных осуществлялась при помощи программного обеспечения с указанием полного наименования микроорганизма до рода, вида и процента достоверности.

Статистический анализ данных проводился с использованием лицензионных программ StatPlus v5 и AnalystSoft Inc (США). Анализ полученных данных проводился с помощью непараметрических методов статистики. Результаты представлены в виде медианы (Me) и межквартильного интервала (МКИ 25,0%; 75,0%). Для всех статистических критериев ошибка первого рода устанавливалась равной 0,05. Нулевая гипотеза (отсутствие различий) отвергалась, если вероятность (p) не превышала ошибку первого рода.

Характеристика косметических препаратов

Линейка косметических препаратов для лица *PRO-DERMASIL* (Пенка-мусс для умывания *PRO-DERMASIL* для сухой и атопичной кожи, Крем для лица *PRO-DERMASIL* дневной для сухой и атопичной кожи и Крем для лица *PRO-DERMASIL* ночной для сухой и атопичной кожи) разработана для регулярного ухода за чувствительной кожей лица, склонной к сухости и раздражению. Препараты содержат в своем составе Комплекс, контролирующий микробиом, — Microbiome control complex (лизат лактобактерий, инулин, альфа-глюкан олигосахарид, ферментированное масло оливы в различных сочетаниях, обусловленных технологической совместимостью с косметической основой), способствующий восстановлению гидролипидного барьера, приведению pH кожи к физиологической норме и нормализации микробиома кожи. Кроме того, в линейку *PRO-DERMASIL* входят Мицеллярная вода *PRO-DERMASIL* для сухой и атопичной кожи, Бальзам для губ *PRO-DERMASIL* для сухой и атопичной кожи и Крем для век *PRO-DERMASIL* для сухой и атопичной кожи. Косметические препараты не содержат спирта, отдушек, красителей и парабенов.

Результаты и обсуждение

При регулярном применении косметических средств линейки *PRO-DERMASIL* в течение 28 дней у 27 женщин с чувствительной кожей лица, склонной к сухости и раздражению, не было выявлено патологических кожных реакций в виде усиления сухости, гиперемии, шелушения, появления новых высыпаний и отека, а наличие отрицательных каплевых и аппликационных проб показало отсутствие какого-либо раздражающего и сенсibilизирующего действия косметических средств.

У женщин с сухой, чувствительной и раздраженной кожей лица на фоне комплексного последовательного использова-

ния косметических средств Пенка-мусс для умывания *PRO-DERMASIL* для сухой и атопичной кожи, Крем для лица *PRO-DERMASIL* дневной для сухой и атопичной кожи и Крем для лица *PRO-DERMASIL* ночной для сухой и атопичной кожи оценивали клинические показатели состояния кожи (рис. 1).

Уже через 7 дней применения комплекса косметических средств удельный вес женщин с выраженной сухостью и шелушением кожи снизился на 25,9% и 44,4%, а через 14 дней применения — на 55,6% и 69,6% соответственно. Через 28 дней применения косметических препаратов удельный вес женщин с выраженной сухостью и шелушением кожи снизился на 77,8% и 86,9%. Положительная динамика наблюдалась и при анализе показателя гиперемии кожи лица. Так, через 14 дней применения косметических препаратов удельный вес лиц с признаками гиперемии кожи снизился на 50,0%, а через 28 дней — на 58,3%. Все участвовавшие в исследовании женщины отмечали удобство использования косметических средств при нанесении на кожу лица, а также их хорошие органолептические свойства.

Кроме оценки клинических показателей состояния кожи у женщин с чувствительной кожей лица, склонной к сухости и раздражению, проводилось мониторирование основных морфофункциональных показателей кожи при комплексном использовании косметических средств (*PRO*).

На начальном этапе исследования показатель увлажненности кожи (корнеометрия) в целом по группе составил 24,5 (МКИ 22,8; 28,9) у.е., что соответствовало значениям дегидратированной кожи. Через 7 дней регулярного применения косметических средств показатель корнеометрии увеличился до 32,5 (МКИ 30,0; 37,3) у.е., через 14 дней — до 39,0 (МКИ 35,0; 41,3) у.е., через 28 дней показатель составил 40,5 (МКИ 38,0; 43,3) у.е. (увеличение от исходного показателя на 65,3%), что свидетельствовало о выраженном увлажняющем действии применяемых косметических средств.

Начальный показатель себуметрии в среднем по группе составил 2,0 (МКИ 1,0; 3,0) у.е., что соответствовало недостатку липидов в коже. Через 7 дней показатель себуметрии увеличился до 16,0 (МКИ 14,0; 26,5), через 14 дней составил 18,0 (МКИ 16,0; 27,0), а через 28 дней — 19,0 (МКИ 17,0; 29,5) у.е. (увеличение от исходного показателя в 9,5 раз), что свидетельствовало о хорошем питающем эффекте применения комплекса косметических средств.

Также отмечено положительное влияние косметических средств линейки *PRO-DERMASIL* на состояние эпидермального барьера кожи лица. До начала исследования показатель вапометрии составил 10,5 (МКИ 8,0; 13,0) у.е., что было ниже оптимальных значений и соответствовало клинической картине сухой и шелушащейся кожи. Через 7 дней ежедневного регулярного применения косметических средств показатель трансэпидермальной потери влаги существенно улучшился, достиг оптимальных значений и составил 8,5 (МКИ 7,0; 11,0) у.е., через 14 дней показатель вапометрии составил 7,0 (МКИ 6,0; 9,0) у.е., что соответствовало оптимальным значениям и улучшению клинической картины. При длительном применении косметических средств в течение 28 дней показатель ТЭПВ сохранился на уровне достигнутых оптимальных значений: 6,0 (МКИ 5,0; 8,0) у.е., что свидетельствовало о стойком эффекте восстановления кожного барьера.

О выраженном противовоспалительном действии комплекса косметических средств *PRO-DERMASIL* свидетельствует улучшение показателя мексаметрии на очагах локального раздражения кожи лица. До применения косметических средств индекс эритемы (IE) составил 39,5 (МКИ 34,3; 48,0) у.е., что превышало оптимальные значения. Уже через 7 дней применения космети-

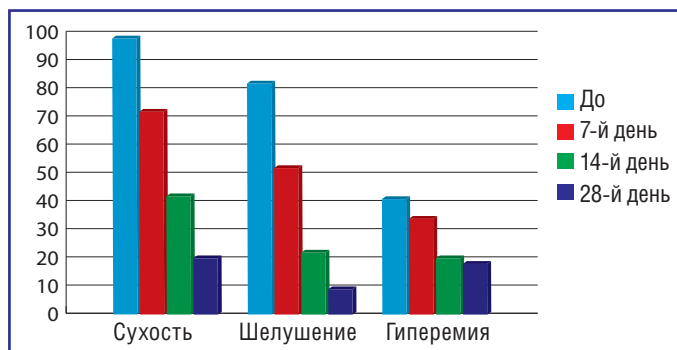


Рис. 1. Динамика клинических показателей состояния кожи лица при комплексном использовании косметических средств *PRO-DERMASIL*

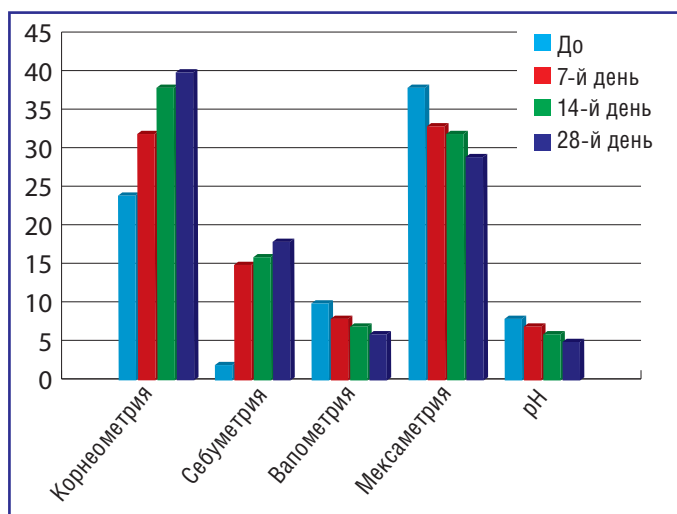


Рис. 2. Динамика показателей морфофункционального состояния кожи лица при комплексном применении косметических средств PRO-DERMASIL

ческих средств IE составил 34,5 (МКИ 32,0; 44,0) у.е. Через 14 дней применения косметических средств динамика IE значительная — до 32,0 (МКИ 30,0; 41,8) у.е. (снижение от исходного показателя на 19,0%). Через 28 дней применения косметических средств показатель мексаметрии достиг близких к оптимальным значений и составил 30,0 (МКИ 27,0; 37,0) у.е., что соответствовало клинической картине отсутствия раздражения и гиперемии кожи.

В ходе дерматологического осмотра проведена pH-метрия кожи лица. До применения исследуемых косметических средств PRO-DERMASIL значение pH кожи пробандов составляло 6,7 (МКИ 6,5; 6,9), через 7 дней показатель pH-метрии кожи лица составил 6,4 (МКИ 6,1; 6,6), через 14 дней — 5,9 (МКИ 5,8; 6,3), а через 28 дней достиг нормы для кожи — 5,5 (МКИ 5,4; 6,0).

Результаты исследования упруго-эластичных свойств кожи лица у женщин (кутометрия и шипковый тест) продемонстрировали, что регулярное локальное применение комплекса косметических средств линейки PRO-DERMASIL приводило к значительному улучшению состояния кожи лица (рис. 3).

При оценке показателя кутотметрии начальные цифры соответствовали уровню удовлетворительных значений и составили 58,0% (МКИ 54,0; 69,0). Через 28 дней регулярного применения комплекса косметических средств установлена тенденция улучшения упруго-эластичных свойств кожи лица: показатель кутотметрии увеличился до границы оптимальных значений — 63,0% (МКИ 56,0; 71,0; $p > 0,05$).

Положительная динамика наблюдалась и при анализе результатов шипкового теста кожи лица. После 7 дней регулярного применения комплекса косметических средств удельный вес женщин с негативным шипковым тестом составил 44,4%, а по окончании исследования данный показатель составил 29,6% (снижение от исходного уровня на 38,5%). Таким образом, несмотря на отсутствие существенного повышения показателя кутотметрии, снижение удельного веса женщин с негативной шипковой пробой свидетельствует о благоприятном влиянии комплекса косметических средств на упруго-эластичные свойства кожи лица за счет увлажнения и улучшения питания кожи, а также восстановления функции эпидермального барьера.

Проведенное бактериологическое исследование видового состава микробиома кожи на фоне регулярного применения комплекса косметических средств PRO-DERMASIL показало

достоверное снижение в 2,3 раза показателя микробной обсемененности кожи лица коагулазоположительными (*S. aureus*, *S. intermedius*, *S. hyicus*) и коагулазоотрицательными стафилококками (*S. epidermidis*, *S. haemolyticus*, *S. warneri*, *S. gallolyticus*, *S. capitis*, *S. hominis*, *S. saprophyticus*, *S. pseudintermedius*, *S. pasteurii*), дрожжеподобными грибами рода *Candida*, а также бактериями рода *Acinetobacter* и *Enterobacter*. Так, в 76,9% случаев микроорганизмы выявлялись в низком титре 10^2 – 10^3 КОЕ/мл, а у 23,1% женщин через 28 дней применения комплекса косметических средств рост патогенных микроорганизмов при бактериологическом исследовании отсутствовал.

В целом установлено уменьшение спектра идентифицированных микроорганизмов с кожи лица: после 28 дней регулярного применения косметических средств микробный пейзаж включает в основном представителей резидентной и транзитной нормобиоты кожи. Выявленное снижение внутривидового разнообразия обнаруживаемой микрофлоры кожи лица свидетельствует о благотворном влиянии комплекса косметических средств на микробиом кожи.

В линейку PRO-DERMASIL также входят Мицеллярная вода PRO-DERMASIL для сухой и атопичной кожи, Бальзам для губ PRO-DERMASIL для сухой и атопичной кожи и Крем для век PRO-DERMASIL для сухой и атопичной кожи.

Регулярное очищение кожи Мицеллярной водой PRO-DERMASIL для сухой и атопичной кожи в течение 28 дней способствует уменьшению сухости, локального мелкопластинчатого шелушения и гиперемии кожи лица — на 41,4%, 45,5% и 37,5% соответственно. Увлажняющее, успокаивающее, мягкое очищающее действие Мицеллярной воды PRO-DERMASIL для сухой и атопичной кожи позволяет улучшить увлажненность кожи на 11,8%, а состояние эпидермального барьера — на 36,8%.

Применение Бальзама для губ PRO-DERMASIL для сухой и атопичной кожи в течение 28 дней позволяет уменьшить сухость и гиперемию красной каймы губ и кожи вокруг рта и носа на 48,1% и 57,9% соответственно, уменьшить локальное мелкопластинчатое шелушение кожи на 45,5%, наличие микротрещин — на 57,1%, повысить увлажненность — на 36,1%, уменьшить трансэпидермальную потерю влаги кожей перiorальной зоны за счет активного увлажняющего и противовоспалительного эффектов, а также отсутствия раздражающего действия на кожу самого косметического средства — на 42,9%.

При использовании Крема для век PRO-DERMASIL для сухой и атопичной кожи в течение 28 дней установлен клинический эффект уменьшения сухости кожи век на 53,6%, мелкопластинчатого шелушения — на 60,9%, отечности кожи — на 57,1%,

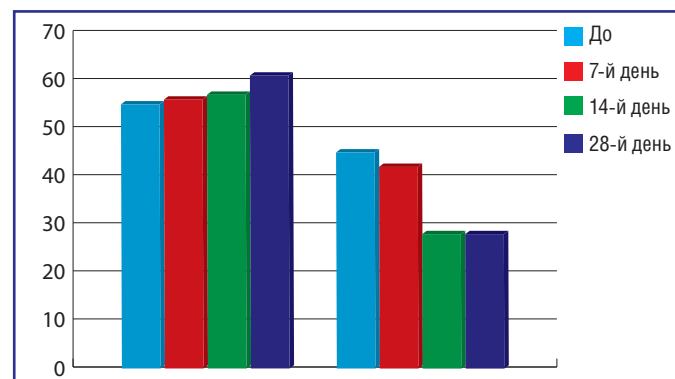


Рис. 3. Динамика показателей упруго-эластичных свойств кожи лица при комплексном использовании косметических средств PRO-DERMASIL

а показатель увлажненности кожи улучшился на 30,8%. Увлажняющее и противовоспалительное действие Крема для век PRO-DERMASIL для сухой и атопичной кожи позволяет улучшить показатель трансэпидермальной потери влаги до оптимальных значений. Значение индекса эритемы (IE) в очагах локального раздражения кожи век через 28 дней применения Крема для век PRO-DERMASIL для сухой и атопичной кожи снизилось на 17,6%.

Заключение

Косметические препараты Пенка-мусс для умывания PRO-DERMASIL для сухой и атопичной кожи, Крем для лица PRO-DERMASIL дневной для сухой и атопичной кожи и Крем для лица PRO-DERMASIL ночной для сухой и атопичной кожи обладают гипоаллергенным составом, не оказывают раздражающего и сенсибилизирующего действия на кожу лица, не вызывают дискомфортных ощущений при длительном применении.

Высокая эффективность регулярного применения комплекса данных косметических препаратов в качестве средств базового ухода за чувствительной кожей лица, склонной к сухости и раздражению, подтверждена результатами динамического наблюдения и инструментальной диагностики состояния кожи. Доказано улучшение клинического и морфофункционального состояния кожи лица за счет восстанавливающего, увлажняющего, питающего, противовоспалительного и защитного действия комплекса косметических средств, а также их благотворного влияния на pH-баланс и на видовой состав микробиома кожи.

Комплексное применение косметических средств PRO-DERMASIL обеспечивает снижение показателя микробной обсемененности кожи лица в 2,3 раза с сохранением представителей резидентной и транзитной нормобиоты. Выявленное снижение внутривидового разнообразия обнаруживаемой микрофлоры кожи лица в динамике применения комплекса косметических средств свидетельствует о благотворном влиянии на микробиом кожи.

Бережное очищение чувствительной, сухой, шелушащейся кожи лица Мицеллярной водой PRO-DERMASIL для сухой и атопичной кожи способствует сохранению ее гидролипидного барьера. При регулярном использовании Бальзама для губ PRO-DERMASIL для сухой и атопичной кожи установлено положительное влияние на состояние раздраженной, сухой, шелушащейся красной каймы губ за счет восстановления ее гидролипидного барьера и создания благоприятных условий для пролиферации клеток кожи периоральной зоны.

Регулярное применение Крема для век PRO-DERMASIL для сухой и атопичной кожи положительно влияет на состояние раздраженной, сухой, шелушащейся и отечной кожи век, восстанавливает ее гидролипидный барьер.

Полученные результаты позволяют констатировать целесообразность включения косметических препаратов линейки PRO-DERMASIL в клиническую практику дерматологов для формирования профессиональной программы ежедневного ухода за чувствительной кожей лица, склонной к сухости и раздражению. ■

КОНФЛИКТ ИНТЕРЕСОВ. Автор статьи подтвердил отсутствие конфликта интересов, о котором необходимо сообщить.

CONFLICT OF INTERESTS. Not declared.

Литература/References

1. Maarouf M. et al. Head-and-neck dermatitis: Diagnostic difficulties and management pearls // *Pediatric dermatology*. 2018; 35 (6): 748-753.
2. Короткий Н. Г., Гамаюнов Б. Н. Причины сухости кожи и лечебно-косметический уход за ней // *Клиническая дерматология и венерология*. 2006; 4: 98-101.

- [Korotkiy N. G., Gamayunov B. N. Prichiny sukhosti kozhi i lechenno-kosmeticheskiy ukhod za ney [Causes of dry skin and medical and cosmetic care for it] // *Klinicheskaya dermatologiya i venerologiya*. 2006; 4: 98-101.]
3. Чеботарев В. В., Чеботарева Н. В., Асхаков М. С., Бронникова Е. В. Чувствительная кожа: причины, методы терапии // *Медицинский вестник Северного Кавказа*. 2015; 3 (10): 319-322.
- [Chebotarev V. V., Chebotareva N. V., Askhakov M. S., Bronnikova Ye. V. Chuvstvitelnaya kozha: prichiny, metody terapii [Sensitive skin: causes, methods of therapy] // *Meditinskiy vestnik Severnogo Kavkaza*. 2015; 3 (10): 319-322.]
4. Кунгуров Н. В. Болезни кожи. Монография (атлас). Екатеринбург: УрНИИДВиИ, 2014. 176 с.
- [Kungurov N. V. Bolezni kozhi. Monografiya (atlas). [Skin diseases. Monograph (atlas).] Yekaterinburg: UrNIIDViI, 2014. 176 P.]
5. Thyssen J. P., Kezic S. Causes of epidermal filaggrin reduction and their role in the pathogenesis of atopic dermatitis // *J Allergy Clin Immunol*. 2014; 134 (4): 792-799.
6. Visser M. J., Landeck L., Campbell L. E. et al. Impact of atopic dermatitis and loss-of-function mutations in the filaggrin gene on the development of occupational irritant contact dermatitis // *British Journal of Dermatology*. 2013; 168: 326-332.
7. Савченко Е. С., Вердеренко В. В., Хайрутдинов В. Р., Стаценко А. В., Самцов А. В. Опыт применения наружного средства Глатте (крем-пена 5%-й мочевины) в терапии больных атопическим дерматитом // *Эффективная фармакотерапия*. 2015; 33: 4-8.
- [Savchenko Ye. S., Verderenko V. V., Khayrutdinov V. R., Statsenko A. V., Samtsov A. V. Opyt primeneniya naruzhnogo sredstva Glatte (krem-pena 5%-y mocheviny) v terapii bol'nykh atopicheskimi dermatitom [Experience of using the external agent Glatte (cream-foam of 5% urea) in the treatment of patients with atopic dermatitis] // *Effektivnaya farmakoterapiya*. 2015; 33: 4-8.]
8. Стукова Е. И., Кениксфест Ю. В. Патогенетическое значение золотистого стафилококка при атопическом дерматите // *Фундаментальные исследования*. 2013; 7: 680-687.
- [Stukova Ye. I., Keniksfest Yu. V. Patogeneticheskoye znachenie zolotistogo stafylokokka pri atopicheskom dermatite [Pathogenetic significance of Staphylococcus aureus in atopic dermatitis] // *Fundamental'nyye issledovaniya*. 2013; 7: 680-687.]
9. Clausen M. L., Slotved H. C., Krogfelt K. A. et al. In vivo expression of antimicrobial peptides in atopic dermatitis // *Experimental Dermatology*. 2016; 125: 3-9.
10. Мурашкин Н. Н., Амбарцян Э. Т., Материкин А. И., Епишев Р. В. Роль нарушений эпидермального барьера при атопическом дерматите: современные концепции патогенеза заболевания // *Вопросы современной педиатрии*. 2018; 1: 85-88.
- [Murashkin N. N., Ambarchyan E. T., Materikin A. I., Yepishev R. V. Rol' narusheniy epidermal'nogo bar'yera pri atopicheskom dermatite: sovremennyye kontseptsii patogeneza zabolevaniya [The role of epidermal barrier disorders in atopic dermatitis: modern concepts of the pathogenesis of the disease] // *Voprosy sovremennoy pediatrii*. 2018; 1: 85-88.]
11. Чернова И. Д., Морозова А. В., Восканян О. С. Косметический уход за кожей с приобретенным синдромом сухости // *Тенденции развития науки и образования*. 2019; 55: 40-44.
- [Chernova I. D., Morozova A. V., Voskanyan O. S. Kosmeticheskiy ukhod za kozhey s priobretnennym sindromom sukhosti [Cosmetic skin care with acquired dryness syndrome] // *Tendentsii razvitiya nauki i obrazovaniya*. 2019; 55: 40-44.]
12. Тамразова О. В. Хрупкая кожа — фактор риска развития хронических дерматозов // *Косметика и медицина*. 2016; 3: 56-62.
- [Tamrazova O. V. Khрупкая kozha — faktor riska razvitiya khronicheskikh dermatozov [Fragile skin is a risk factor for the development of chronic dermatoses] // *Kosmetika i meditsina*. 2016; 3: 56-62.]
13. Pinchuk I. V., Beswick E. J., Reyes V. E. Staphylococcal enterotoxins // *Toxins (Basel)*. 2010; 2 (8): 2177-2197.
14. Boguniewicz M., Leung D. Y. Recent insights into atopic dermatitis and implications for management of infectious complications // *J Allergy Clin Immunol*. 2010; 125 (1): 4-13.
15. Pastuszka M., Matych M., Kaszuba A. et al. Microorganisms in the etiopathogenesis of atopic dermatitis // *Postep Derm Alergol*. 2012; 29 (3): 215-221.
16. Пашинян А. Г., Джаваева Д. Г., Муликова Т. Ю. Эффективность лечебно-косметических средств по уходу за кожей у пациентов с хроническими дерматозами // *Лечебное дело*. 2014; 2: 13-16.
- [Pashinyan A. G., Dzhaveyeva D. G., Mulikova T. Yu. Effektivnost' lechenno-kosmeticheskikh sredstv po ukhodu za kozhey u patsiyentov s khronicheskimi dermatozami [The effectiveness of medical and cosmetic products for skin care in patients with chronic dermatoses] // *Lechebnoye delo*. 2014; 2: 13-16.]
17. Адаскевич В. П. Клиническая эффективность эмоленов в базисной наружной терапии атопического дерматита // *Дерматовенерология. Косметология*. 2020; 1-2 (6): 128-134.
- [Adaskevich V. P. Klinicheskaya effektivnost' emolentov v bazisnoy naruzhnoy terapii atopicheskogo dermatita [Clinical efficacy of emollients in the basic external therapy of atopic dermatitis] // *Dermatovenerologiya. Kosmetologiya*. 2020; 1-2 (6): 128-134.]



ОТКРОЙ ДЛЯ СЕБЯ

PRO-DERMASIL

Специальная серия
для ухода за чувствительной,
очень сухой и атопичной
кожей лица

С ИННОВАЦИОННЫМ²MICROBIOME CONTROL
COMPLEXНОРМАЛИЗУЕТ
МИКРОБИОМ КОЖИ³

1

ОЧИЩЕНИЕ



2

УХОД



3

ДОПОЛНИТЕЛЬНЫЙ УХОД

РАЗРАБОТАНО СОВМЕСТНО С ДЕРМАТОЛОГАМИ¹

Экспертный выбор

аснаwww.asna.ru

[1] Разработано в сотрудничестве с ГБУ СО «Уральский НИИ дерматовенерологии и иммунопатологии». [2] В ассортименте ООО «Юнифар Рус» [3] Свойства подтверждены клиническими исследованиями при совместном применении очищающей пенки-мусса, дневного и ночного кремов PRO-DERMASIL, произведенных ГБУ СО «Юнифар». Рр. 2020. Не является лекарственным средством. Применение не освободит от посещения дерматолога. MICROBIOME CONTROL COMPLEX - Микробиом Контроль Комплекс. Фотография отретуширована.

Низкая информированность поликлинических врачей – причина запущенности поверхностно- распространяющейся меланомы кожи

О. А. Романова¹, кандидат медицинских наук

Н. Г. Артемьева, кандидат медицинских наук

М. Г. Безлепко

ЗАО «ЦП Литфонда», Москва, Россия

Резюме. В статье описана клиническая картина поверхностно-распространяющейся меланомы – самой распространенной формы пигментной опухоли. Несмотря на то, что на ранней стадии эта форма опухоли имеет выраженные клинические признаки, поликлинические врачи не могут ее диагностировать своевременно – в фазе горизонтального роста. Врачи общего профиля ошибочно полагают, что меланома возникает в результате травмы доброкачественного невуса, в то время как Кларк в 1969 г. установил, что большинство меланом возникает на неизмененной коже и проходит длительную фазу поверхностного роста. Сделан вывод о том, что повышение уровня знаний поликлинических врачей о ранних симптомах поверхностно-распространяющейся меланомы будет способствовать своевременной диагностике опухоли и снижению смертности от этого заболевания. Существенную помощь в ранней диагностике меланом могут оказать памятки с цветными фотографиями поверхностно-распространяющейся меланомы в фазе горизонтального роста, которыми необходимо снабдить каждого поликлинического врача. Приведены клинические случаи и фотографии поверхностно-распространяющейся меланомы в ранней стадии развития – в фазе горизонтального роста.

Ключевые слова: поверхностно-распространяющаяся меланома кожи, фаза горизонтального роста меланомы, ранняя диагностика меланомы.

Для цитирования: Романова О. А., Артемьева Н. Г., Безлепко М. Г. Низкая информированность поликлинических врачей – причина запущенности поверхностно-распространяющейся меланомы кожи // Лечащий Врач. 2021; 5 (24): 38-42. DOI: 10.51793/OS.2021.32.63.008

Low level of awareness among general practitioners – the reason for the late stages of superficial spreading melanoma of the skin

О. А. Романова¹, Н. Г. Артемьева, М. Г. Безлепко

CJSC «Tsentrlnaya poliklinika Litfonda», Moscow, Russia

Abstract. The article describes the clinical picture of surface-spreading melanoma – the most common form of pigmented tumor. Despite the fact that at an early stage this form of tumor has pronounced clinical signs, polyclinic doctors can not diagnose it in a timely manner - in the phase of horizontal growth. General practitioners mistakenly believe that melanoma occurs as a result of trauma to a benign nevus, while Clark in 1969 established that most melanomas occur on unaltered skin and go through a long phase of superficial growth. It is concluded that increasing the level of knowledge of polyclinic doctors about the early symptoms of surface-spreading melanoma will contribute to the timely diagnosis of the tumor and reduce mortality from this disease. A significant help in the early diagnosis of melanomas can be provided by memos with color photos of surface-spreading melanoma in the horizontal growth phase, which should be provided to each polyclinic doctor. The article presents clinical cases and photos of surface-spreading melanoma in the early stage of development – in the phase of horizontal growth.

Keywords: surface-spreading melanoma of the skin, the phase of horizontal growth of melanoma, early diagnosis of melanoma.

For citation: Romanova O. A., Artemieva H. G., Bezlepko M. G. Low level of awareness among general practitioners – the reason for the late stages of superficial spreading melanoma of the skin // Lechaschy Vrach. 2021; 5 (24): 38-42. DOI: 10.51793/OS.2021.32.63.008

Меланома кожи – опухоль, возникающая из меланоцитов, клеток нейроэктодермального происхождения, синтезирующих пигмент меланин. Несмотря на малые размеры первичной опухоли,

меланома способна как к лимфогенному, так и обширному гематогенному метастазированию, что является причиной высокой смертности от этого заболевания. В Российской Федерации в 2018 г. заболели меланомой кожи 11392 челове-

ка, умерли – 3713, то есть погибает почти каждый третий больной [1]. В США, Австралии, Новой Зеландии смертность от меланомы составляет 10% [2].

Долгое время меланома считалась опасной опухолью с непредсказуемым прогнозом, однако данное положение изменилось в 1969 г., когда американ-

¹ Контактная информация: oli.romanova@yandex.ru

ский патоморфолог Кларк и соавт. показали, что большинство меланом кожи возникают из эпидермальных меланцитов [3]. Авторы выделили 3 основные формы меланомы кожи: лентигино-меланому, поверхностно-распространяющуюся и узловую меланому [3]. Эта основополагающая работа послужила толчком к развитию исследований по ранней диагностике и к снижению смертности от этого заболевания. Оказалось, что из трех форм, выделенных Кларком, 2 формы — лентигино-меланомы и поверхностно-распространяющаяся меланомы имеют 2 фазы развития: горизонтальную, когда опухоль длительное время развивается в пределах эпидермиса, и вертикальную, когда опухоль прорастает в дерму, где расположены лимфатические и кровеносные сосуды [3]. Позже была выделена акролентигинозная форма меланомы, которая развивается на подошвах, ладонях или в области ногтевого ложа, она также имеет 2 фазы развития. Диагностика и лечение меланомы в горизонтальной фазе роста дает блестящий результат — 95% пятилетней выживаемости [2]. Переход меланомы из горизонтальной фазы в вертикальную резко ухудшает прогноз — выживаемость уменьшается до 40–60% [2].

Узловая форма имеет только одну фазу роста — вертикальную и плохой прогноз. Нередко узловая меланомы бывает беспигментной [2, 4]. Кроме указанных форм встречаются редкие варианты — меланомы слизистых, десмопластическая меланомы, меланомы на фоне врожденного невуса, меланомы на фоне голубого невуса, меланомы с минимальной девиацией и др.

Поверхностно-распространяющаяся меланомы составляет 60–70% всех опухолей. Горизонтальная фаза этой опухоли длится от нескольких месяцев до нескольких лет, в среднем от 2 до 7 лет [4]. В горизонтальной фазе роста опухоль представляет собой плоское или слегка возвышающееся пигментное пятно коричневого или черного цвета с довольно яркими клиническими признаками ABCDE: А — неправильная форма, В — неоднородная или очень темная окраска, С — неровные края, D — размер более 6 мм, Е — изменения образования за последние 1–5 лет [2, 4]. Зная эти клинические признаки, можно вовремя заподозрить меланому и провести своевременное лечение. В зарубежных странах врачи общей практики имеют достаточно глубокие знания в этой области. Так, в справочнике врача общей практики, изданном

в Австралии в 1998 г., представлены самые современные данные по меланоме кожи [5]. Практический врач при обнаружении необычной «родинки» сам выполняет эксцизионную биопсию или направляет больного к специалисту [5]. В итоге смертность от меланомы в зарубежных странах составляет 10%. В нашей стране ранней диагностикой меланомы занимаются исключительно онкологи и дерматологи. Врачи поликлинического звена — хирурги, терапевты, гинекологи не обладают достаточными знаниями, чтобы заподозрить меланому на ранней стадии. Это объясняется редкостью опухоли, в связи с чем в медицинских институтах ей уделяется мало внимания. Кроме того, в отечественных учебниках, изданных в 1970–1990-х гг., представлены устаревшие данные, согласно которым озлокачествление доброкачественного невуса в 40% случаев происходит в результате его травмы [6, 7]. Отечественные авторы, к сожалению, долгое время переход меланомы из горизонтальной фазы роста в вертикальную ошибочно трактовали как озлокачествление доброкачественного невуса в результате травмы, хотя это утверждение было опровергнуто в работе Кларка в 1969 г. [3]. Большинство врачей в России до настоящего времени придерживаются тактики наблюдения за невусами и рекомендуют удалять те из них, которые подвергаются частому травмированию. В итоге больные с поверхностно-распространяющейся меланомой кожи обращаются к врачу и получают лечение только тогда, когда опухоль начинает возвышаться, изъязвляться и кровоточить, что свидетельствует о переходе меланомы из горизонтальной фазы в вертикальную и о плохом прогнозе.

Основным фактором прогноза меланомы кожи является толщина опухоли по Бреслоу, измеряемая при гистологическом исследовании, и уровень инвазии по Кларку [2, 3]. Прогноз будет благоприятным, если при гистологическом исследовании толщина опухоли составляет не более 1 мм, а уровень инвазии — 2–3. Такие опухоли клинически имеют вид пигментного пятна [4]. При увеличении толщины опухоли до 3–4 мм она уже имеет вид бляшковидного или узлового образования и отличается плохим прогнозом [4].

Из вышесказанного следует, что хорошим прогнозом обладает меланомы, обнаруженная на стадии пигментного пятна, а не возвышающегося образования. Такой вид имеет поверхностно-

но-распространяющаяся меланомы в фазе горизонтального роста, которая представляет собой пигментное пятно с признаками ABCDE. Эту информацию нужно довести до поликлинических врачей, которые легко могут заметить необычное пигментное пятно при осмотре больного [8–10]. Так, невролог при обследовании позвоночника или терапевт, выслушивая легкие, могут обратить внимание на необычное пигментное пятно на спине, о появлении которого пациент не всегда знает. Врач УЗИ или уролог может выявить меланому поясничной области, гинеколог — меланому нижних конечностей у женщин. То же самое относится и к хирургу, который осматривает вены нижних конечностей или пальпирует живот. Поверхностно-распространяющуюся меланому лица и шеи может выявить врач любой специальности, обладающий современными знаниями об этой опухоли. При обнаружении подозрительного пигментного пятна врач должен убедить пациента обратиться к онкологу для уточнения диагноза и своевременного лечения. Современные представления о меланоме у поликлинических врачей приведут к тому, что больной, у которого имеется необычное пигментное пятно, при посещении лечебно-профилактического учреждения обязательно получит от доктора рекомендацию посетить онколога для уточнения диагноза и своевременного лечения. Учитывая поток больных, обращающихся в поликлинику по различным поводам, и тот факт, что поверхностно-распространяющаяся меланомы составляет 70% всех меланом, очевидны большие перспективы в плане раннего выявления меланомы и снижения смертности от этого заболевания в России.

Большую помощь в раннем выявлении поверхностно-распространяющейся меланомы может оказать памятка с цветным изображением опухоли в фазе горизонтального роста, которая должна быть в кабинете врача.

Лечение поверхностно-распространяющейся меланомы в фазе горизонтального роста состоит в иссечении опухоли под местной анестезией, с кожей и подкожной клетчаткой, до фасции, отступая от видимых границ на 1,0 см [2, 11, 12]. Необходимо иметь в виду, что удаленное подозрительное пигментное пятно при гистологическом исследовании не всегда оказывается меланомой, в ряде случаев может быть диагностирован диспластический невус — предшественник

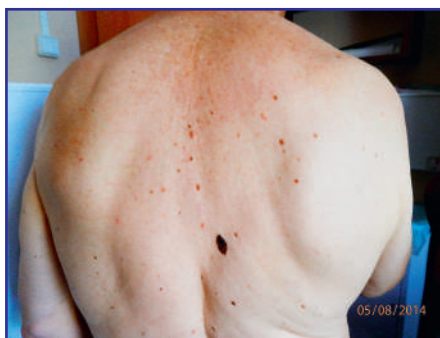

Рис. 1. Больной К., 74 года. Поверхностно-распространяющаяся меланома кожи спины. Фаза горизонтального роста. Толщина по Бреслоу — 0,5 мм, уровень инвазии по Кларку — 2

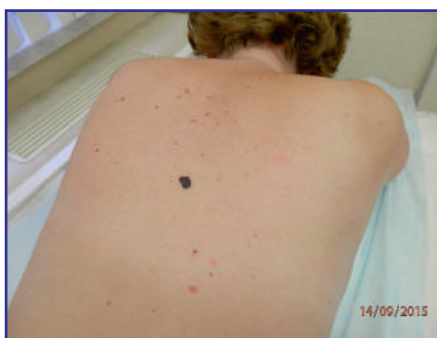

Рис. 2. Больная П., 48 лет. Поверхностно-распространяющаяся меланома кожи спины. Фаза горизонтального роста. Толщина по Бреслоу — 0,6 мм, уровень инвазии по Кларку — 2

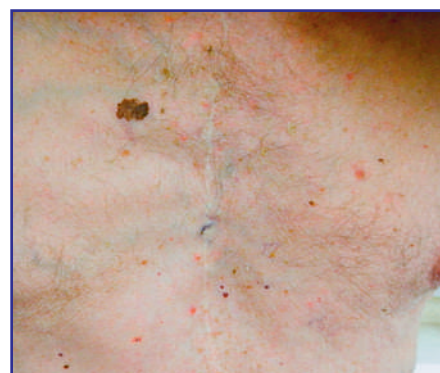

Рис. 3. Больной Ж., 77 лет. Поверхностно-распространяющаяся меланома кожи грудной стенки в фазе горизонтального роста

меланомы [11, 12]. Известно, что поверхностно-распространяющаяся меланома может возникать как на неизменной коже, так и на фоне диспластического невуса [13].

В Центральной поликлинике Литфонда все поликлинические врачи, заметившие необычные пигментные пятна, направляют больного к онкологу. При явной клинической картине поверхностно-распространяющейся меланомы больные направляются в онкологический стационар для операции, при сомнительной производится эксцизионная биопсия [11, 12]. Всего с 2009 по 2020 г. в хирургическом отделении поликлиники произведена эксцизия 180 пигментных образований, отступая от границ 0,5-1,0 см, из них в 18 случаях выявлена поверхностно-распространяющаяся меланома в фазе горизонтального роста, то есть опухоль обнаружена на самой ранней стадии развития. Более 50 больных с явными клиническими признаками поверхностно-распространяющейся

меланомы в фазе горизонтального роста были направлены в различные онкологические стационары для операции или к онкологу по месту жительства для определения тактики лечения.

Приводим выписки из историй болезни пациентов с диагнозом «поверхностно-распространяющаяся меланома кожи в фазе горизонтального роста», направленных для лечения в различные онкологические учреждения.

1. Больной К., 74 года, обратился к онкологу 05.08.2014 г. по поводу кератомы грудной стенки. При осмотре в межлопаточной области справа было обнаружено гладкое пятно черного цвета, о существовании которого больной не знал (рис. 1). Образование было удалено в АО «Медицина». Гистологическое исследование: поверхностно-распространяющаяся меланома, толщина опухоли по Бреслоу — 0,5 мм, уровень инвазии по Кларку — 2.

2. Больная П., 48 лет, обратилась к маммологу 14.09.2015 г. для обследо-

вания молочных желез. При осмотре обнаружено пятно черного цвета в межлопаточной области слева, которое заметил массажист несколько месяцев назад (рис. 2). Пациентка направлена в Онкологическую больницу № 62 для операции. Гистологическое исследование: поверхностно-распространяющаяся меланома, толщина по Бреслоу — 0,6 мм, уровень инвазии по Кларку — 2.

3. Больной Ж., 77 лет, 15.01.2016 г. направлен дерматологом к онкологу по поводу пигментного пятна на грудной стенке справа, которое существует около 10 лет (рис. 3). В анамнезе — ИБС, аортокоронарное шунтирование в 2001 г., постоянная форма мерцательной аритмии. Несмотря на постоянное наблюдение больного кардиологами, ему никто не предлагал удалить это образование. При осмотре — на грудной стенке слева имеется пигментное пятно неправильной формы, с неровными краями, неравномерной окраски коричневых тонов. С диагнозом «поверхностно-распро-

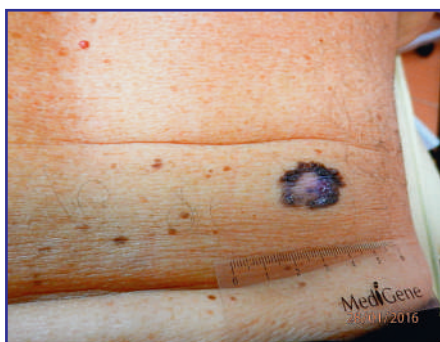


Рис. 4. Больной С., 74 года. Поверхностно-распространяющаяся меланома кожи поясничной области справа с явлениями регрессии в центре. Фаза горизонтального роста

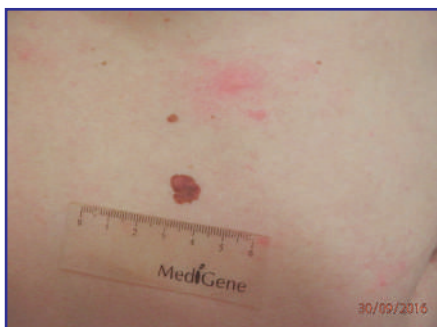

Рис. 5. Больная Р., 35 лет. Поверхностно-распространяющаяся меланома кожи брюшной стенки справа. Фаза горизонтального роста. Толщина по Бреслоу — 0,5 мм, уровень инвазии по Кларку — 2

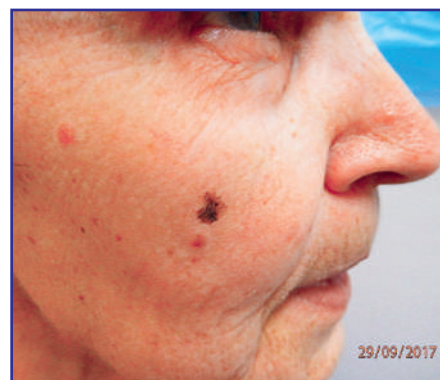

Рис. 6. Больная Б., 88 лет. Подозрение на поверхностно-распространяющуюся меланому кожи правой щеки в фазе горизонтального роста

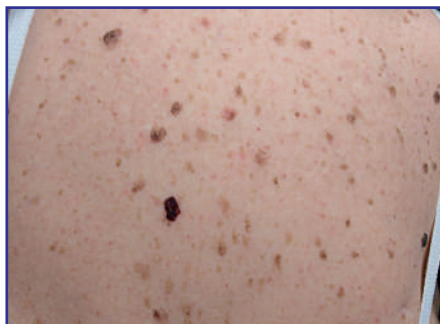

Рис. 7. Больная М., 83 года. Поверхностно-распространяющаяся меланома кожи спины. Фаза горизонтального роста. Толщина по Бреслоу — 0,1 мм, уровень инвазии по Кларку — 2

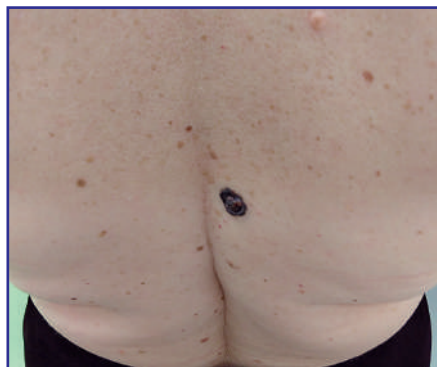

Рис. 8. Больная М., 58 лет. Поверхностно-распространяющаяся меланома кожи поясничной области справа. Фаза вертикального роста

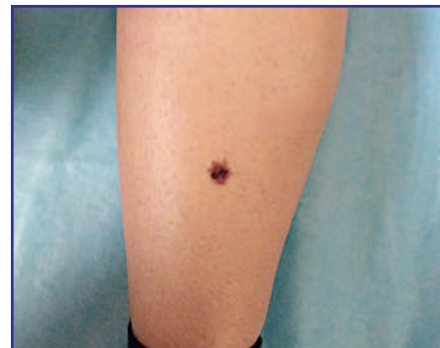


Рис. 9. Больная В., 58 лет. Поверхностно-распространяющаяся меланома кожи голени. Фаза горизонтального роста. Толщина по Бреслоу — 0,4 мм, уровень инвазии по Кларку — 2

страняющаяся меланома кожи грудной стенки» больной направлен к онкологу по месту жительства для эксцизионной биопсии.

4. Больной С., 74 лет, обратился к онкологу 28.01.2016 г. по поводу пигментного пятна неоднородной окраски в поясничной области справа, с участком просветления в центре, размером 2,5 × 1,6 см, которое появилось несколько лет назад, ничем не беспокоило (рис. 4). С диагнозом «поверхностно-распространяющаяся меланома» больной направлен в МНИОИ им. П. А. Герцена для хирургического лечения.

5. Больная Р., 35 лет, обратилась к онкологу 30.09.2016 г. по поводу пигментного пятна светло-коричневого цвета на брюшной стенке, которое появилось несколько лет назад после беременности, в течение последнего года активно меняло форму (рис. 5). Пациентка направлена в ОНЦ им. Блохина, где произведена эксцизионная биопсия. Гистологическое исследование: поверхностно-распространяющаяся меланома, толщина опухоли по Бреслоу — 0,5 мм, уровень инвазии по Кларку — 2.

6. Больная Б., 78 лет, 29.09.2017 г. направлена терапевтом к онкологу по поводу пигментного пятна коричневого цвета, неоднородной окраски на правой щеке, которое существует много лет, не беспокоит (рис. 6). С диагнозом «поверхностно-распространяющаяся меланома кожи правой щеки» больная направлена к онкологу, рекомендована эксцизионная биопсия.

7. Больная М., 83 лет, 24.08.2019 г. обратилась к неврологу. При осмотре врач заметила плоское пятно черного цвета в левой подлопаточной области, о существовании которого пациентка не знала

(рис. 7). Пациентка была направлена к онкологу. В онкологической больнице № 62 произведена эксцизионная биопсия образования. Гистологическое исследование: лентиго-меланома, толщина по Бреслоу 0,1 мм, уровень инвазии по Кларку — 2.

8. Больная М., 58 лет, 30.11.2020 г. обратилась к онкологу по поводу пигментного образования в поясничной области, которое существует более 5 лет, в последнее время отмечается кровотечение при травме. При осмотре: в поясничной области, справа от позвоночника имеется пятно черного цвета, с возвышающимся образованием в центре (рис. 8). С диагнозом «поверхностно-распространяющаяся меланома поясничной области справа, фаза вертикального роста» больная направлена в онкологическую больницу № 62. Проведено хирургическое лечение, диагноз подтвержден.

9. Больная В., 58 лет, 29.01.2019 г. обратилась к онкологу по поводу пигментного пятна на левой голени, которое существует несколько лет, в последний год увеличилось (рис. 9). Пациентка оперирована в онкологической больнице № 62. Гистологическое исследование: поверхностно-распространяющаяся меланома, толщина по Бреслоу — 0,4 мм, уровень инвазии по Кларку — 2.

10. Больная А., 50 лет, 10.09.2019 г. обратилась к дерматологу для удаления папилломы. В связи с множественными невусами направлена к онкологу. При осмотре: на туловище и конечностях множественные пигментные невусы от 0,5 до 1,5 см в диаметре. Обращает на себя внимание пигментный невус в области правого предплечья в виде пятна коричневого цвета, неправильной формы, неоднородной окраски, 1,2 × 1,0 см

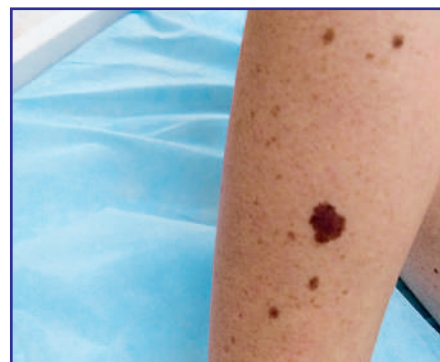


Рис. 10. Больная А., 50 лет. Поверхностно-распространяющаяся меланома кожи правого предплечья. Фаза горизонтального роста. Толщина по Бреслоу — 0,4 мм, уровень инвазии по Кларку — 2

(рис. 10). От эксцизионной биопсии в поликлинике больная воздержалась, однако через 10 месяцев обратилась к онкологу по месту жительства. В онкологической больнице № 57 13.08.2020 г. произведена эксцизионная биопсия образования. Гистологическое исследование: поверхностно-распространяющаяся меланома толщиной по Бреслоу 0,4, уровень инвазии — 2. Как видно из приведенных фотографий, все меланомы имели неправильную форму (признак А). Край образования (признак В) были четко очерченные, неровные (рис. 1, 2, 7, 8, 10), иногда волнистые (рис. 4, 5) или фестончатые (рис. 3, 6, 9). Что касается окраски (признак С), то она в трех случаях была однородного черного цвета (рис. 1, 2, 7), в одном случае — с примесью фиолетового и белесого, что соответствует участкам самопроизвольной регрессии (рис. 4). У остальных больных меланома была коричневого цвета с различными оттенками (рис. 3, 5, 6, 9, 10). Размеры

меланомы (признак D) были больше 0,6 см. Изменения образований (признак E) были отмечены у всех больных, кто имел возможность наблюдать за ними. В случае расположения меланомы на спине двое больных узнали об этих образованиях только от врача, к которому обратились по поводу других заболеваний (рис. 1, 7). Больная П., 48 лет, узнала о появлении новой «родинки» на спине от массажиста, но к врачу не обратилась, так как «родинка» ее не беспокоила, меланома выявлена при осмотре маммологом (рис. 3). У пациентки 58 лет увеличение «родинки» на голени заметила дочь и настояла на консультации онколога (рис. 9). Пациентка 35 лет отмечала изменения «родинки» на брюшной стенке на протяжении года, однако врачи рекомендовали наблюдение, поскольку пациентка кормила грудью (рис. 5). При обращении в Центральную поликлинику Литфонда больной была рекомендована срочная эксцизионная биопсия.

Приведенные клинические случаи убедительно показывают, что поверхностно-распространяющуюся меланому кожи в фазе горизонтального роста по клиническим признакам может заподозрить любой врач, если будет знать ранние симптомы данного заболевания и иметь перед глазами памятку с изображением этой опухоли. ■

КОНФЛИКТ ИНТЕРЕСОВ. Авторы статьи подтвердили отсутствие конфликта интересов, о котором необходимо сообщить.

CONFLICT OF INTERESTS. Not declared.

Литература/References

- Каприн А. Д., Старинский В. В., Петрова Г. В. Злокачественные новообразования в России в 2018 году (заболеваемость и смертность). М., 2019. [Kaprin A. D., Starinskiy V. V., Petrova G. V. Zlokachestvennye novooobrazovaniya v Rossii v 2018 (zabolevaemost i smertnost) [Malignant neoplasms in Russia (morbidity and mortality)]. Moscow, 2019. (In Russ.)]
- Усатине Р. П. Меланома. Атлас-справочник практикующего врача / Пер. с англ. 2012. С. 324-333. [Usatine R. P. Melanoma. Dermatology. The color atlas of family medicine. MCGRAW-HILL MEDICAL, 2012. P. 324-335.]
- Clark W. H., From L., Bernardino E. A., Mihm M. C. histogenesis and Biologic Behavior of Primary Human Malignant Melanoma of Skin // Cancer Research. 1969; 29: 705-726.
- Романова О. А. Ранняя диагностика и профилактика меланомы кожи. Руководство-атлас. М.: МИА, 2012. С. 22-25. [Romanova O. A. Rannaya diagnostika i profilaktika melanomy kozhi [Early diagnosis and prevention of cutaneous melanoma]. Guid-color atlas. Moscow, 2012. P. 22-25. (In Russ.)]
- Мерта Дж. Справочник врача общей практики / Пер. с англ. Италия: Мак-Гроу-хилл Либри, 1998. Глава 97. Пигментные образования. С. 950-956. [Merta Dzh. Spravochnik vracha obshchey praktiki [Handbook of general practitioner] Per. s angl. Italiya: Mak-Grou-khill Libri, 1998. Glava 97. Pigmentnyye obrazovaniya. S. 950-956.]
- Трапезников Н. Н., Рабен А. С., Яворский В. В., Титинер Г. Б. Пигментные невусы и новообразования кожи. М.: Медицина, 1976. С. 72. [Trapeznikov N. N., Raben A. S., Yavorskiy V. V., Titiner G. B. Pigmentnyye nevusy i novoobrazovaniya kozhi. [Pigmented nevi and skin neoplasms.] M.: Meditsina, 1976. P. 72]
- Трапезников Н. Н., Шайн А. А. Онкология. Учебник для студентов мед. вузов. М.: Медицина, 1992. С. 112. [Trapeznikov N. N., Shayn A. A. Onkologiya. Uchebnik dlya studentov med. vuzov. [Oncology. Textbook for students of medical universities] M.: Meditsina, 1992. P. 112.]
- Романова О. А., Франк Г. А., Демидов В. П., Ягубова Э. А., Кабисов К. Диагностика и лечение ранних стадий меланомы кожи // Российский онкологический журнал. 1997; 3: 37-40. [Romanova O. A., Frank G. A., Demidov V. P., Yagubova E. A., Kabisov K. Diagnostika i lechenie rannikh stadii melanomy kozhi [Diagnosis and treatment of early skin melanoma] // Russian Journal of Oncology. 1997; 3: 37-40. (In Russ.)]
- Романова О. Роль врача первичного звена в ранней диагностике меланомы кожи // Врач. 2016: 49-51. [Romanova O. Rol vracha pervichnogo звена v rannei diagnostike melanomy kozhi [The role of the primary care physician in the early diagnosis of skin melanoma] // Vrach. 2016: 49-51.]
- Эберт М. А., Гафтон Г. И. Зинovieв Г. В., Гафтон И. Г. Современный взгляд на диагностику меланомы кожи // Вопросы онкологии. 2019; 5 (65): 638-644. [Ebert M. A., Gafton G. I., Zinovev G. V., Gafton I. G. Sovremennyy vzglyad na diagnostiku melanomy kozhi [Current approach on cutaneous melanoma diagnostic] // Voprosy onkologii. 2019; 5 (65): 638-644. (In Russ.)]
- Романова О. А., Артемьева Н. Г., Ягубова Э. А., Марычева И. М., Рудакова В. Н., Вещевайлов А. А. Принципы эксцизионной биопсии диспластического невуса в амбулаторных условиях // Онкология. 2016; 1 (5): 36-41. [Romanova O. A., Artem'yeva N. G., Yagubova E. A., Marycheva I. M., Rudakova V. N., Veshchevaylov A. A. Printsipy ekstsizionnoy biopsii displasticheskogo nevusa v ambulatornykh usloviyakh [Principles of excisional biopsy of dysplastic nevus in an outpatient setting] // Onkologiya. 2016; 1 (5): 36-41.]
- Романова О. А., Артемьева Н. Г., Солохина М. Г., Марычева В. Н., Вещевайлов А. А., Купчиков С. А. Клинико-морфологические параллели в диагностике прогрессирующего диспластического невуса и ранней меланомы кожи // Онкология. 2019; 1: 26-31. [Romanova O. A., Artemieva N. G., Solokhina M. G., Marycheva V. N., Veschevailov A. A., Kupchikov S. A. Kliniko-morfologicheskie paralleli v diagnostike progressiruyushchego displasticheskogo nevusa i rannei melanomy kozhi [Clinical and morphological parallels in the diagnosis of progressive dysplastic nevus and early skin melanoma] // Onkologiya. 2019; 1: 26-31. (In Russ.)]
- Смит М. А. Диспластический невус. Атлас-справочник практикующего врача / Пер. с англ. 2012. С. 288-291. [Smith M. A. Displasticheskii nevus [Displastic Nevus]. Dermatology. The color atlas of family medicine. MCGRAW-HILL MEDICAL, 2012. P. 288-291.]

Первичная кожная CD4+ плеоморфная Т-клеточная лимфома из клеток малых и средних размеров: клиническое наблюдение

Н. В. Зильберберг*, доктор медицинских наук, профессор

М. М. Кохан*, доктор медицинских наук, профессор

Г. Д. Сафонова*, кандидат биологических наук

О. Г. Римар*

И. А. Кушлин*,¹ кандидат медицинских наук

В. А. Игликов**, доктор медицинских наук

* ГБУ СО УрНИИДВиИ, Екатеринбург, Россия

** ГБУЗ Челябинский ОКВД № 3, Челябинск, Россия

Резюме. Диагностика первичной кожной CD4+ плеоморфной Т-клеточной лимфомы кожи из клеток малого и среднего размера сложна ввиду редкой встречаемости данной нозологии. Заболевание необходимо дифференцировать от первичной В-клеточной лимфомы кожи, анапластической крупноклеточной CD30+ лимфомы кожи, опухолевой стадии грибкового микоза, псевдолимфомы. Показаны важность клинической онконастороженности врачей и необходимость проведения клинико-лабораторного обследования больного с использованием современных гистологических и иммуногистохимических методов исследования. В статье приведен случай диагностики редкого варианта первичной лимфомы кожи — первичной кожной CD4+ плеоморфной Т-клеточной лимфомы кожи из клеток малого и среднего размера у пациента 70 лет, обратившегося на консультацию к дерматовенерологу. Диагноз верифицирован патоморфологическими и иммуногистохимическими исследованиями биоптата пораженной кожи.

Ключевые слова: Т-клеточная лимфома, клиническая картина, диагностика, иммуногистохимические исследования.

Для цитирования: Зильберберг Н. В., Кохан М. М., Сафонова Г. Д., Римар О. Г., Кушлин И. А., Игликов В. А. Первичная кожная CD4+ плеоморфная Т-клеточная лимфома из клеток малых и средних размеров: клиническое наблюдение // Лечащий Врач. 2021; 5 (24): 43-45. DOI: 10.51793/OS.2021.32.20.009

Primary cutaneous CD4+ pleomorphic small to medium cell T cell lymphoma: a clinical case

N. V. Zilberberg*, M. M. Kokhan*, G. D. Safonova*, O. G. Rimar*, I. A. Kuklin*,¹ V. A. Iglikov**

* Ural Scientific Research Institute of Dermatovenereology and Immunopathology, Ekaterinburg, Russia

** State Medical Institution «Chelyabinsk Regional Skin and Venereological Dispensary No. 3», Chelyabinsk, Russia

Abstract. The diagnosis of primary cutaneous CD4+ pleomorphic T-cell lymphoma of the skin from small and medium-sized cells is difficult due to the rare occurrence of this nosology. The disease must be differentiated from primary B-cell lymphoma of the skin, anaplastic large cell CD30+ skin lymphoma, tumor stage of fungal mycosis, pseudolymphoma. The importance of clinical oncological alertness of doctors and the need for clinical and laboratory examination of a patient using modern histological and immunohistochemical research methods are shown. The article presents a case of diagnostics of a rare variant of primary skin lymphoma of cellular skin lymphoma — primary cutaneous CD4+ small/medium sized pleomorphic T-cell lymphoma in a 70-year-old patient. The diagnosis was verified by pathomorphological and immunohistochemical studies of the biopsy of the affected skin.

Keywords: T-cell lymphoma, disease pattern, diagnosis, immunohistochemical studies.

For citation: Zilberberg N. V., Kokhan M. M., Safonova G. D., Rimar O. G., Kuklin I. A., Iglikov V. A. Primary cutaneous CD4+ pleomorphic small to medium cell T cell lymphoma: a clinical case // Lechaschy Vrach. 2021; 5 (24): 43-45. DOI: 10.51793/OS.2021.32.20.009

Первичная кожная CD4+ плеоморфная Т-клеточная лимфома кожи из клеток малого и среднего размера (SMPTCL) согласно классификации ВОЗ/EORTC

является подтипом первичной кожной периферической Т-клеточной лимфомы с индолентным течением. Заболевание чаще возникает у взрослых. Клиническая картина характеризуется наличием одиночных бляшек или опухолей, которые располагаются, как правило, на лице

и шее или верхней половине туловища, в связи с чем SMPTCL необходимо дифференцировать от первичной В-клеточной лимфомы кожи, анапластической крупноклеточной CD30+ лимфомы кожи, опухолевой стадии грибкового микоза, псевдолимфомы,

¹ Контактная информация: kuklin71@mail.ru

что продиктовано различиями в терапевтических подходах и прогнозе заболеваний [1-3].

Диагностика SMPTCL основывается на совокупности клинической картины, гистологических и иммуноморфологических данных. Морфологическая картина биоптата кожи при SMPTCL характеризуется наличием диффузного или узлового инфильтрата в дерме с тенденцией к проникновению в подкожную клетчатку. В составе лимфоцитарного инфильтрата типично преобладание малых и средних плеоморфных Т-клеток. Крупные плеоморфные клетки могут присутствовать, но составлять не более 30%. Возможна значительная примесь малых реактивных лимфоцитов, гистиоцитов и эозинофилов. В-клетки могут присутствовать в количестве от 10% до 40% в составе инфильтрата в виде дискретно расположенных крупных иммунобластов и узелков из малых лимфоцитов, напоминающих первичные фолликулы. При иммуногистохимическом исследовании опухолевые клетки при SMPTCL имеют CD3+, CD4+, CD8–, CD30– фенотип, в большинстве случаев с нормальной экспрессией Т-клеточных антигенов CD2, CD3, CD5 и CD7, реже – с потерей пан-Т-клеточных антигенов. Ki-67 экспрессируют не более 10-30% клеток инфильтрата. Плазматические клетки экспрессируют κ - и λ -легкие цепи иммуноглобулинов. В большинстве случаев методом ПЦР выявляется клональная перестройка Т-клеточного рецептора [2, 4, 5].

SMPTCL относятся к редким заболеваниям, поскольку частота встречаемости составляет 2-5% в структуре

Т-клеточных кожных лимфом. В отечественной и зарубежной литературе имеются лишь немногочисленные публикации по данному заболеванию, где демонстрируют преимущественно локальные поражения кожи [4, 6-11]. По данным клиники ГБУ СО УрНИИДВиИ за период 2010-2019 гг., из 561 больного с подозрением на лимфопрлиферативные заболевания кожи кожная плеоморфная Т-клеточная лимфома из клеток малых и средних размеров была диагностирована всего у 2 пациентов [12].

В качестве примера распространенных клинических проявлений и патоморфологической диагностики первичной кожной CD4+ плеоморфной Т-клеточной лимфомы кожи из клеток малого и среднего размера приводим собственное клиническое наблюдение.

Больной Б., 70 лет, обратился в ГБУ СО УрНИИДВиИ для уточнения диагноза с жалобами на опухолевидные образования на коже лица и спины, сопровождающиеся умеренным зудом. Болеет в течение 5 лет, на протяжении которых отмечал постепенное увеличение размеров новообразований на коже.

Общее состояние больного удовлетворительное. Со стороны внутренних органов патологических изменений не выявлено.

Status localis. На коже теменной области, лба, висков и щек локализуются округлые опухолевидные образования в виде узлов и бляшек с бугристой поверхностью, размерами от 1,5 до 7 см, плотно-эластической консистенции, безболезненные при пальпации, с четкими границами, розовым, бледно-красным и цианотичным оттенком, без

шелушения. Эскориаций на поверхности элементов не отмечено. На коже туловища, преимущественно в области спины, имеются сходные высыпания в виде дискретно расположенных пятен, узелков и мелких бляшек до 2 см в диаметре (рис. 1, А-С). Регионарные лимфатические узлы увеличены, мягко-эластической консистенции, с легкой болезненностью при пальпации. Полиморфизм клинических проявлений у больного диктовал проведение дифференциальной диагностики с диагнозами: «Первичная лимфома кожи? Псевдолимфома? Паранеоплазия?»

В клиническом и биохимическом анализе крови, общем анализе мочи отклонений не выявлено. Исследование крови на вирусные гепатиты, ВИЧ и комплекс серологических реакций к *Treponema pallidum* отрицательные.

Патоморфологическое исследование биоптата кожи: в эпидермисе наблюдается гиперкератоз, акантоз, очаговый спонгиоз. Во всех отделах дермы присутствует плотный диффузно-нодулярный инфильтрат без отчетливых признаков эпидермотропизма, представленный смесью клеток, среди которых преобладают лимфоидные клетки мелкого и среднего размера с умеренно выраженными признаками клеточной атипии. Определяются также в значительном количестве лимфоциты обычного вида, гистиоциты, в том числе гигантские многоядерные клетки, иммунобласты и плазматоциты. Имеется пролиферация капилляров. Встречаются единичные митозы. В пограничной зоне расположены лимфатические фолликулы с крупными активными светлыми центрами (рис. 2, А).

Иммуногистохимическое исследование биоптата кожи: иммунофенотип клеток инфильтрата – CD2+, CD3+, CD5+, CD7+, CD43+, CD45+. При этом определено, что CD4+ экспрессируют подавляющее большинство клеток дермального инфильтрата (рис. 2, В), CD8+ – около 20% клеток инфильтрата (рис. 2, С). В-лимфоциты (CD20+) расположены разрозненно в толще инфильтрата и составляют около 10% или образуют фолликулы. CD1a экспрессируют гиперплазированные гистиоциты Лангерганса эпидермиса и реактивного дермального инфильтрата. Экспрессия Ki67 неравномерная, составляет около 10-20% в зоне Т-клеточного инфильтрата и около 90% – в светлых центрах фолликулов (рис. 2, С).

С учетом клинических, морфологических и иммуногистохимических данных больному был установлен нозологический

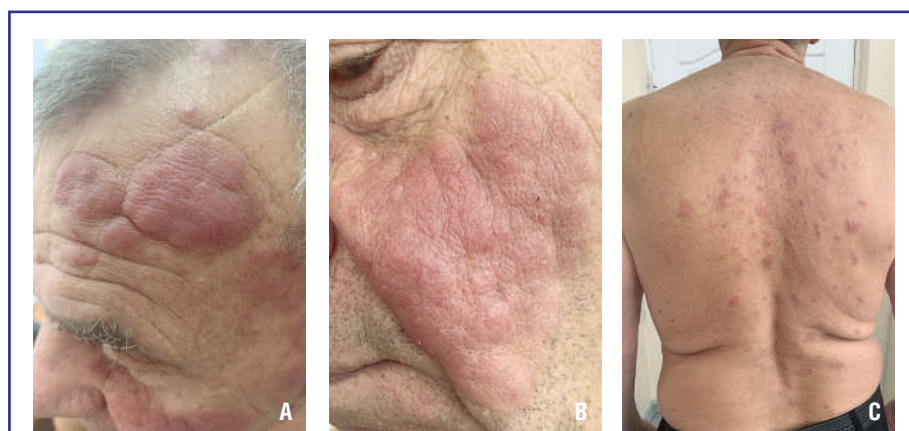


Рис. 1. Больной Б., полиморфизм клинических проявлений первичной кожной CD4+ плеоморфной Т-клеточной лимфомы кожи из клеток малого и среднего размера: А – округлые опухолевидные образования в области лба и виска, В – опухолевидное образование на коже щеки, С – дискретно расположенные пятна, узелки и мелкие бляшки в области спины

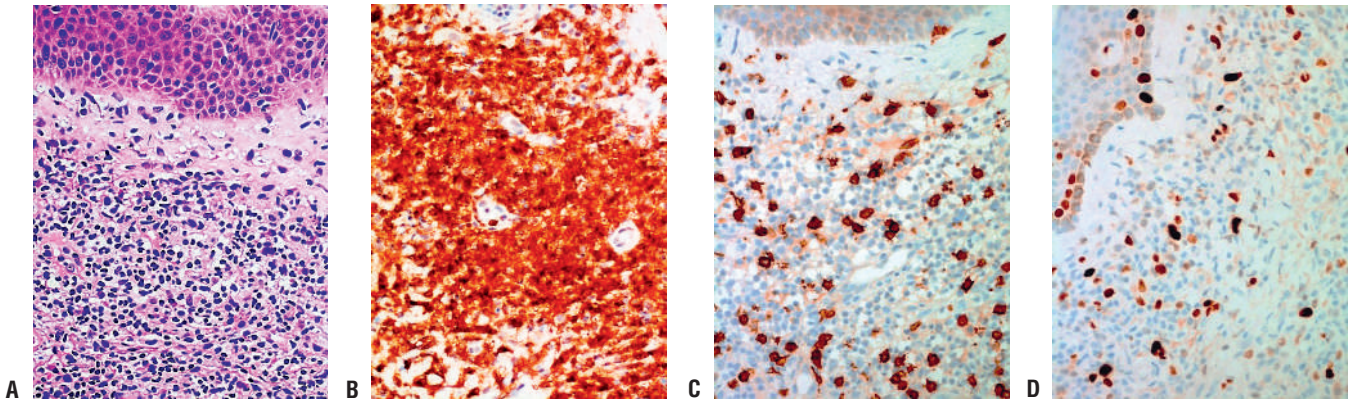


Рис. 2. Патоморфологические изменения в коже больного, увеличение 400: А — наличие плотного диффузно-нодулярного инфильтрата с преобладанием лимфоидных клеток мелкого и среднего размера, окраска гематоксилином и эозином. В — экспрессия CD4+ большинством клеток инфильтрата, метод иммунофенотипирования. С — экспрессия CD8+ частью клеток инфильтрата, метод иммунофенотипирования. D — наличие пролиферирующих клеток (Ki67+) в эпидермисе и дермальном инфильтрате, метод иммунофенотипирования

диагноз: «Первичная кожная CD4+ плеоморфная Т-клеточная лимфома кожи из клеток малого и среднего размера (ICD-O код 9709/3)». Больной был направлен на лечение к онкогематологу.

Представленный клинический случай подтверждает сложность диагностики первичной кожной CD4+ плеоморфной Т-клеточной лимфомы кожи из клеток малого и среднего размера ввиду редкой встречаемости данной нозологии, а также медленного прогрессирования заболевания, показывает важность клинической онконастороженности врачей и необходимость проведения клинико-лабораторного обследования больного с использованием современных гистологических и иммуногистохимических методов исследования биоптата кожи. ■

КОНФЛИКТ ИНТЕРЕСОВ. Авторы статьи подтвердили отсутствие конфликта интересов, о котором необходимо сообщить.

CONFLICT OF INTERESTS. Not declared.

Литература/References

1. Willemze R., Cerroni L., Kempf W. et al. The 2018 update of the WHO-EORTC classification for primary cutaneous lymphomas // *Blood*. 2019; 133 (16): 1703-1714.
2. Williams V. L., Torres-Cabala C. A., Duvic M. Primary Cutaneous Small- to Medium-sized CD4+ Pleomorphic T-Cell Lymphoma // *Am. J. Clin. Dermatol.* 2011; 12 (6): 389-401.
3. Sokołowska-Wojdyło M., Olek-Hrab K., Ruckemann-Dziurdzińska K. Primary cutaneous lymphomas: diagnosis and treatment // *Postery Dermatol Alergol.* 2015; 32 (5): 368-83. DOI: 10.5114/pdia.2015.54749.
4. Rito M., Cabegadas J., Costa Rosa J. et al. Cutaneous Richter Syndrome Mimicking Primary Cutaneous CD4-Positive Small/Medium T-cell Lymphoma: Case Report and Review of the Literature // *Am J Dermatopathol.* 2018; 40 (4): 286-290.
5. Белоусова И. Э., Тумян Г. С., Поддубная И. В. Диагностика и лечение первичных лимфом кожи. Практическое руководство. 2015. 35 с. [Belousova I. E., Tumyan G. S., Poddubnaya I. V. Diagnostika i lecheniye pervichnykh limfom kozhi. Prakticheskoye rukovodstvo. [Diagnostics and treatment of primary skin lymphomas. A practical guide.] 2015. 35 p.]
6. Дьяконов Д. А., Федоровская Н. С., Лучинин А. С. Случай редкой формы первичной кожной CD4+ Т-клеточной лимфомы из мелких и средних размеров клеток // *Клиническая практика*. 2015; 3-4: 99-102. [D'yakonov D. A., Fedorovskaya N. S., Luchinin A. S. Sluchay redkoy formy pervichnoy kozhnoy CD4+ T-kletochnoy limfomy iz melkikh i srednikh razmerov kletok [A case of a rare form of primary cutaneous CD4 + T-cell lymphoma from small and medium-sized cells] *Klinicheskaya praktika*. 2015; 3-4: 99-102.]
7. Кунгуров Н. В. Болезни кожи. Монография (атлас). Екатеринбург: УрНИИДВиИ, 2014. 176 с. [Kungurov N. V. Bolezni kozhi. Monografiya (atlas). [Skin diseases. Monograph (atlas).] Yekaterinburg: UrNIIDViI, 2014. 176 p.]
8. Куклин И. А., Кохан М. М., Зильберберг Н. В. и соавт. Случай диагностики редкого варианта Т-клеточной лимфомы кожи // *Уральский медицинский журнал*. 2015; 2 (12): 138-140. [Kuklin I. A., Kokhan M. M., Zil'berberg N. V. i soavt. Sluchay diagnostiki redkogo varianta T-kletochnoy limfomy kozhi [A case of diagnosing a rare variant of skin T-cell lymphoma] *Ural'skiy meditsinskiy zhurnal*. 2015; 2 (12): 138-140.]
9. Jain G., Aiyer H. M. Primary Cutaneous CD4 positive small/medium T-cell lymphoma // *Indian J Dermatol Venereol Leprol.* 2018; 84 (2): 186-188.
10. Малишевская Н. П., Кохан М. М., Соколова А. В. и соавт. Дерматоонкология (злокачественные новообразования кожи, первичные лимфомы кожи): Атлас / Под общ. ред. Н. В. Кунгурова. Екатеринбург: Изд-во Урал. ун-та, 2016. 168 с. [Malishevskaya N. P., Kokhan M. M., Sokolova A. V. i soavt. Dermatoonkologiya (zlokachestvennyye novoobrazovaniya kozhi, pervichnyye limfomy kozhi): Atlas [Dermato-oncology (malignant neoplasms of the skin, primary lymphomas of the skin): Atlas] Pod obshch. red. N. V. Kungurova. Yekaterinburg: Izd-vo Ural. Un-ta, 2016. 168 p.]
11. Valentim F. O., Oliveira C. C., Miot H. A. Case for diagnosis. Primary cutaneous CD4+ small/medium T-cell lymphoproliferative disorder // *An Bras Dermatol.* 2019; 94 (1): 99-101.
12. Кунгуров Н. В., Сафонова Г. Д., Кохан М. М. и соавт. Повышение результативности использования комплексных патоморфологических исследований для своевременной диагностики грибовидного микоза // *Лечащий Врач*. 2020; 5: 27-32. [Kungurov N. V., Safonova G. D., Kokhan M. M. i soavt. Povysheniye rezul'tativnosti ispol'zovaniya kompleksnykh patomorfologicheskikh issledovaniy dlya svoeyevremennoy diagnostiki gribovidnogo mikoza [Increasing the effectiveness of the use of complex pathomorphological studies for the timely diagnosis of fungal mycosis] *The Lechaschi Vrach Journal*. 2020; 5: 27-32.]

Метотрексат в дерматологии: от теории к практике

Ю. А. Галлямова*, доктор медицинских наук, профессор
А. В. Асоскова*,¹

* ФГБОУ ДПО РМАНПО Минздрава России, Москва, Россия

Резюме. Метотрексат зарекомендовал себя как высокоэффективное средство для лечения псориаза с 1953 г. Эффективность метотрексата обусловлена его цитотоксическим и противовоспалительным действием. Согласно проекту клинических рекомендаций Российского общества дерматовенерологов и косметологов применение метотрексата обосновано при многих заболеваниях кожи. Длительная история и накопленный практический опыт применения не вызывают сомнения в эффективности метотрексата, обусловленной его уникальными фармакологическими свойствами, а именно противовоспалительным, иммуномодулирующим и кумулятивным эффектами, которые позволяют препарату занимать лидирующие позиции в терапии многих кожных заболеваний. В статье подробно раскрыты метаболизм метотрексата и его фармакодинамика. Согласно обзору современных данных мировой литературы авторы представили рекомендации по лечению метотрексатом, применению его у детей, мониторингу во время лечения, а также обратили внимание на показания при особых ситуациях (инфекции, прививки, контрацепция и т. д.).

Ключевые слова: псориаз, метотрексат, механизм действия, токсичность, безопасность, мониторинг безопасности.

Для цитирования: Галлямова Ю. А., Асоскова А. В. Метотрексат в дерматологии: от теории к практике // *Лечащий Врач*. 2021; 5 (24): 46-51. DOI: 10.51793/OS.2021.11.97.010

Methotrexate in dermatology: from theory to practice

Yu. A. Gallyamova*, A. V. Asoskova*,¹

* FSBEI FPE «Russian Medical Academy of Continuous Professional Education» of the Ministry of Health of the Russia, Moscow, Russia

Abstract. Methotrexate has established itself as a highly effective treatment for psoriasis since 1953. The effectiveness of methotrexate is due to its cytotoxic and anti-inflammatory effects. According to the draft clinical guidelines of the Russian Society of Dermatovenereologists and Cosmetologists, the use of methotrexate is justified in many skin diseases. A long history and accumulated practical experience of application do not raise doubts about the effectiveness of methotrexate due to its unique pharmacological properties, namely, anti-inflammatory, immunomodulatory and cumulative effects, which allow the drug to occupy a leading position in the treatment of many skin diseases. The article describes in detail the metabolism of methotrexate and its pharmacodynamics. According to a review of modern data from the world literature, the authors presented recommendations for treatment with methotrexate, its use in children, monitoring during treatment, and also drew attention to the indications in special situations (infections, vaccinations, contraception, etc.).

Keywords: psoriasis, methotrexate, mechanism of action, drug toxicity, drug safety, safety monitoring.

For citation: Gallyamova Yu. A., Asoskova A. V. Methotrexate in dermatology: from theory to practice // *Lechaschy Vrach*. 2021; 5 (24): 46-51. DOI: 10.51793/OS.2021.11.97.010

Метотрексат (МТ), ранее известный как аминоптерин, первоначально синтезирован в 1940-х гг. для лечения злокачественных новообразований [1-3]. Только позднее МТ стал применяться для лечения ревматоидного артрита (РА), что связано с его способностью ингибировать воспаление и пролиферацию соединительной ткани. Со временем аминоптерин постепенно заменялся менее токсичным МТ — первое документально подтвержденное клиническое применение МТ для лечения РА зафиксировано в 1951 г. [4]. После проведения слепого плацебо-контролируемого исследования в 1980-х гг. полностью раскрыт клинический потенциал препарата для лечения РА [5]. Уже в 1986 г. МТ был допущен Управлением по контролю за продуктами и лекарствами США (FDA), которое в первый раз одобрило

применение МТ только при угрожающих жизни опухолевых заболеваниях либо у пациентов с псориазом или РА с тяжелым, инвалидизирующим течением, которые не отвечают на другие формы терапии, однако впоследствии показания были значительно расширены [6-8].

В настоящее время МТ прочно вошел в практику дерматолога и используется не только в лечении псориаза, но и ряда других заболеваний кожи. Столь широкое применение препарат получил из-за удачного соотношения «стоимость/эффективность/токсичность», хотя вопрос токсичности по-прежнему остается актуальным [9, 10].

Длительная история и накопленный практический опыт применения не вызывают сомнения в эффективности МТ, но в то же время оставляют в тени его уникальные фармакологические свойства, а именно противовоспалительный, иммуномодулирующий и кумулятивный эффекты, которые

¹ Контактная информация: stasya.asoskova@mail.ru

позволяют ему занимать лидирующие позиции в терапии многих кожных заболеваний.

Следует обратить внимание на разносторонние свойства МТ: противовоспалительный эффект опосредован аденозиновыми путями, а ингибирование синтеза нуклеиновых кислот в активированных Т-клетках и кератиноцитах объясняет некоторые иммуномодулирующие эффекты препарата. Кроме того, МТ может быть преобразован в полиглутамидные производные, которые аккумулируются в клетках и потом точно так же с легкостью могут обратно трансформироваться в активную форму и транспортироваться из клетки [8].

Играя роль антагониста фолиевой кислоты, МТ конкурентно ингибирует активность фолатзависимых ферментов и синтез пурина и пиримидина, необходимых для производства ДНК и РНК в быстро делящихся злокачественных клетках [11]. Это основной противоопухолевый механизм МТ, который действует при высоких дозах.

Нарушение фолатного цикла в организме объясняет основной побочный эффект препарата — гепатотоксичность и нефротоксичность, которые встречаются крайне редко при назначении невысоких доз в дерматологии. МТ подвергается метаболизму после первого прохождения через печень и превращается в активный метаболит. Небольшая доля МТ выводится с желчью, а также происходит некоторая enteroгепатическая рециркуляция. Однако основной путь выведения препарата — это почечная экскреция. МТ фильтруется клубочками и дополнительно подвергается активной канальцевой секреции и реабсорбции [12–15].

Окончательная связь между дефицитом фолиевой кислоты и гепатотоксичностью экспериментально не подтверждена. Однако прием фолиевой кислоты на фоне терапии МТ значительно снижал частоту побочных эффектов со стороны печени [8, 16]. Назначение фолиевой кислоты нивелирует и другие токсические явления, такие как цитопения, желудочно-кишечная непереносимость и стоматит, которые имитируют проявления дефицита фолиевой кислоты [17].

Нарушение функции почек возникает намного реже, чем поражения печени. Возможно снижение скорости клубочковой фильтрации, а вот почечная недостаточность вероятна только при уже существующей, сильно нарушенной функции почек и то только индуцированная высокими дозами МТ [18, 19].

В дерматологии практически не прибегают к высоким дозировкам МТ, как это принято в онкологии, и даже редко достигают высоких доз, используемых в ревматологии. Поэтому дерматологам более интересен второй механизм МТ — противовоспалительный, который реализуется именно в небольших дозировках [20].

Так, было доказано, что низкие дозы МТ снижают пролиферацию Т-лимфоцитов [21]. В частности, L. Genestier, R. Paillot, S. Fournel доказали, что МТ ингибирует антиген-опосредованную пролиферацию Т-клеток за счет индукции апоптоза [22]. Однако нарушение пролиферации Т-лимфоцитов было полностью обратимо при назначении тимидина или фолиевой кислоты. Тот факт, что назначение фолиевой кислоты не сказывается на эффективности терапии МТ, позволяет предположить иные механизмы действия препарата [23].

Дело в том, что, находясь внутриклеточно, МТ вызывает повышение аденозина, который высвобождается в межклеточное пространство и уменьшает оксидативный взрыв нейтрофилов и моноцитов, снижает хемотаксис лейкоцитов и подавляет секрецию медиаторов воспаления и провоспалительных цитокинов [24] (ФНО- α , ИЛ-10, ИЛ-12, ИФН- γ) и активность моноцитов, макрофагов и Т-лимфоцитов [25, 26].

Кроме того, аденозин снижает экспрессию молекул адгезии, тем самым уменьшая хемотаксис и адгезию полиморфно-ядерных лейкоцитов [27].

Последние исследования показали, что механизм противовоспалительного действия МТ является более комплексным и не ограничивается аденозин-опосредованным эффектом. J. Meerhansan и соавт. в недавнем исследовании установили, что МТ способен существенно снижать уровень ИЛ-22-цитокина, способствующего пролиферации кератиноцитов и поддержанию воспалительных процессов в дерме при псориазе [28].

В результате новейших исследований раскрыты и другие механизмы воздействия МТ на воспаление. Препарат является блокатором Jak-киназы [29], обрывая передачу сигнала от целого ряда провоспалительных цитокинов и интерлейкинов: ИЛ-6, ИЛ-15, ИЛ-21, ИЛ-23, ИЛ-2, ИФН- γ , ИЛ-12 [30], играющих существенную роль в патогенезе псориаза [31].

Таким образом, МТ в небольших дозах подавляет воспаление сразу в нескольких направлениях: уменьшает оксидативный взрыв нейтрофилов и моноцитов, подавляет секрецию медиаторов воспаления, провоспалительных цитокинов, активность моноцитов, макрофагов и Т-лимфоцитов, снижает хемотаксис и адгезию лейкоцитов, действует таргетно, снижая уровень ИЛ-22-цитокина, и обрывает цепочку сигнальных путей воспалительного процесса.

В последние годы раскрыто еще одно свойство МТ: ингибирующее действие на продукцию простагландина E2 (PGE2). Простагландины являются основными медиаторами повреждения суставов. При псориатическом артрите PGE2 действует как медиатор боли и воспаления и способствует разрушению костей и суставов [32]. Высокие уровни PGE2 обнаруживаются в синовиальной жидкости суставов при РА. В клинической литературе не так много данных о влиянии МТ на производство PGE2, но достаточно экспериментальных работ, доказывающих его ингибирующее действие на синтез PGE2 [32, 33].

Свойства МТ на этом не заканчиваются. Внутриклеточное накопление полиглутаматов приводит к устойчивой эффективности препарата и позволяет вводить его 1 раз в неделю, несмотря на относительно короткий период полувыведения из плазмы [14, 34].

Важно и то, что при приеме внутрь препарат метаболизируется в активную кислоту с помощью метаболизма бактерий [14]. Биодоступность МТ относительно высока — в пределах 64–90%. Однако она широко варьирует у пациентов и снижается с увеличением дозы выше 15 мг/нед с эффектом плато, что свидетельствует о насыщении кишечных транспортеров [35, 36]. Кроме того, следует учитывать индивидуальные особенности кишечной микрофлоры. Поэтому ряд исследований показал более высокую биодоступность инъекционной формы МТ [35, 36]. Инъекция МТ приведет к линейному, пропорциональному дозе увеличению концентрации препарата в крови и отсутствию эффекта плато [35], при этом концентрация МТ в синовиальной жидкости сравнима с уровнем, обнаруженным в плазме [37].

Применение парентерального МТ, особенно подкожное, в последнее время вызывает большой интерес, так как несколько работ доказали большую клиническую эффективность и лучшую переносимость инъекционной формы по сравнению с пероральной. Жалобы со стороны желудочно-кишечного тракта в виде тошноты и диареи отмечаются чаще при пероральной форме МТ, а переход к парентеральному введению препарата значительно снижает частоту данных жалоб [43].

В литературе есть рекомендации при сохранении активности заболевания, даже при высоких дозах или появлении побочных

эффектов, перед отменой препарата рассмотреть вопрос о замене его перорального приема на подкожное введение [44]. Доза для подкожной инъекции соответствует пероральной, хотя с учетом различий в биодоступности между лекарственными формами более низкие дозы при подкожном введении МТ тоже могут быть эффективными. Все это позволяет врачу варьировать дозировки при возникновении побочных эффектов [20].

В настоящее время у дерматологов особой популярностью пользуется препарат Метортрит (метотрексат), показавший эффективность и удобство дозирования подкожных инъекций. Препарат Метортрит выпускается в готовых предварительно заполненных шприцах для подкожного введения. Использование препарата Метортрит в преднаполненных шприцах позволяет исключить нарушение дозирования, что снижает риски неэффективности и нежелательных явлений (НЯ) для пациентов как в стационаре, так и при самостоятельном введении в домашних условиях.

Специально разработанные шприцы с широкими ушками идеально подходят для применения пациентами с деформированными суставами кистей рук при псориатическом артрите. Это позволяет больному проводить манипуляции в домашних условиях самостоятельно, безопасно и без риска потери действующего вещества.

Рекомендации по лечению МТ

В проект Клинических рекомендаций 2020 г. Российского общества дерматовенерологов и косметологов включены следующие нозологии, при которых рекомендовано назначать МТ в дозировке до 25 мг в неделю:

- 1) буллезный пемфигоид тяжелой степени тяжести;
- 2) гнездная алопеция;
- 3) псориаз, при резистентности к проводимой наружной терапии, распространенных высыпаниях (при псориазе средней или тяжелой степени тяжести);

| Таблица Рекомендации Британской ассоциации дерматологов по безопасному применению МТ | |
|--|--|
| Измененные показатели | Рекомендации |
| Общее количество лейкоцитов $< 3 \times 10^9$ | Прекратить/уменьшить дозу МТ. Консультация гематолога |
| Нейтрофилы $< 1 \times 10^9/\text{л}$ | Уменьшить дозу МТ. Консультация гематолога |
| Тромбоциты $< 100/\text{л}$ | Прекратить/уменьшить дозу МТ. Консультация гематолога |
| MCV > 105 мкл | Прекратить/уменьшить дозу МТ. Проверить уровень сывороточного B_{12} , фолиевой кислоты и функциональные тесты щитовидной железы. Консультация гематолога |
| АСТ и АЛТ увеличились, но менее чем в 2 раза по сравнению с референсными значениями | Повторить анализ через 2-4 недели |
| АСТ и АЛТ увеличились более чем в 2-3 раза по сравнению с референсными значениями | Прекратить/уменьшить дозу МТ. Консультация гастроэнтеролога |
| Появление или усиление одышки или сухого кашля | Прекратить/уменьшить дозу МТ. Повторить рентгенологическое исследование грудной клетки и исследование функции легких |
| Сильная боль в горле, аномальные синяки | Прекратить прием МТ. Общий анализ крови |

- 4) псориаз артропатический;
- 5) в качестве резервного препарата при наличии резистентности к антималарийным препаратам при красной волчанке;
- 6) лихеноидный пилириаз (острый лихеноидный вариолиформный пилириаз);
- 7) пилириаз красный волосистой отрубевидный;
- 8) хроническая чесотка взрослых, упорное течение;
- 9) пузырьчатка (для повышения эффективности терапии глюкокортикостероидами и уменьшения их курсовой дозы);
- 10) локализованная склеродермия, ювенильная локализованная склеродермия при неэффективности фототерапии, прогрессировании, тяжелом течении заболевания и отсутствии противопоказаний с целью купирования активности и улучшения прогноза заболевания;

11) грибвидный микоз на поздних стадиях, а также в случае неэффективности или недостаточном ответе на ранее проведенную наружную терапию и/или фототерапию и/или терапию интерфероном- α вне зависимости от стадии.

Учитывая высокую эффективность МТ и наличие достаточных клинических наблюдений, показания к его назначению были расширены в 2020 г. Препарат рекомендуется оффлэйбл:

- 1) в случае неэффективности проводимой терапии красного плоского лишая всех форм и локализаций;
- 2) пациентам с экстрагенитальным склероатрофическим лихеном при неэффективности фототерапии.

МТ применяется перорально, подкожно или внутримышечно. Согласно Российским клиническим рекомендациям препарат назначают по возрастающей схеме, начиная с 10 мг/неделю и добавляя по 5 мг каждые 2-4 недели до максимальной дозы 20-25 мг/неделю в зависимости от эффективности и переносимости [38-40].

Как уже говорилось выше, предпочтение отдается подкожному введению препарата. В повседневной клинической практике существует большое разнообразие режимов дозирования МТ. Полный перечень дозировок присутствует у препарата Метортрит 10 мг/мл: 7,5 мг (0,75 мл), 10 мг (1 мл), 12,5 мг (1,25 мл), 15 мг (1,5 мл), 17,5 мг (1,75 мл), 20 мг (2 мл), 22,5 мг (2,25 мл), 25 мг (2,5 мл).

Пациентов следует предупредить о том, что терапевтический эффект проявится через 4-8 недель после повышения дозы [41]. После достижения максимальной дозы 25 мг в неделю необходимо оценить ответ на терапию через 3 месяца и прекратить лечение, если оно неэффективно [42].

После достижения ремиссии цель терапии будет заключаться в снижении дозы лекарства до минимально возможной, которая обеспечит контроль над заболеванием и адекватную переносимость. На практике дерматологи стараются уходить от МТ, избегая поддерживающих доз.

При лечении МТ не следует забывать об адъювантной терапии. В Российских клинических рекомендациях указано, что на фоне лечения МТ рекомендуется назначать фолиевую кислоту в дозе не менее 5 мг, но не более 25 мг в неделю через 24 часа после приема МТ [45, 46].

Применение у детей

Как ни странно, рандомизированных клинических исследований терапии МТ у детей с псориазом не проводилось, хотя он часто используется в педиатрической практике. Однако в научной литературе все-таки можно встретить ретроспективные публикации об эффективности применения МТ у детей, даже начиная с 2-летнего возраста [47, 48].

МТ, как правило, хорошо переносится в педиатрической популяции. Стандартные рекомендации: 0,2-0,4 мг/кг 1 раз

в неделю [49]. Профиль побочных эффектов аналогичен взрослым, и мониторинг, как правило, такой же.

Мониторинг

Согласно Российским клиническим рекомендациям в начале лечения МТ и при увеличении его дозы необходимо проводить контроль уровня АЛТ и АСТ, билирубина, креатинина, а также клинический анализ крови каждые 2 недели в течение 2 месяцев, а затем — каждые 3 месяца; клиническую оценку НЯ и/или факторов риска также необходимо делать во время каждого визита пациентов.

При появлении признаков инфекции очередной прием препарата следует пропустить до их полного исчезновения. Рекомендации Британской ассоциации дерматологов по безопасному применению МТ представлены в таблице [20].

Особые случаи

Алкоголь

Нет никаких доказательств, указывающих на безопасный уровень потребления алкоголя во время приема МТ, поэтому всем пациентам рекомендовано исключить потребление алкоголя [20].

Контрацепция

МТ является тератогеном и вызывает специфическую эмбриопатию, поэтому противопоказан беременным женщинам. Необходимо использовать двойной метод контрацепции во время лечения и в течение 3 месяцев после последнего приема препарата [50].

МТ выделяется с грудным молоком и поэтому не должен использоваться при грудном вскармливании [20].

Дискуссия о влиянии МТ на сперматогенез все еще продолжается, а точных научных данных пока не получено, поэтому Британская ассоциация дерматологов рекомендует отсрочить планируемое зачатие ребенка на период лечения и срок до 3 месяцев после последнего приема препарата [20].

Гепатиты В и С

Если у пациента есть признаки активного гепатита В (высокий уровень репликации ДНК вируса гепатита В в сыворотке крови, повышение активности аланинаминотрансферазы (АЛТ) и выявление е-антигена вируса гепатита В (HBeAg)), он подвергается риску обострения заболевания. В связи с этим гепатит В является абсолютным противопоказанием к терапии МТ.

Перенесенный гепатит В (подавление репликации вируса, исчезновение HBeAg, исчезновение поверхностного антигена гепатита В (HBsAg), нормализация активности АЛТ) является относительным противопоказанием к лечению, пациент должен быть осведомлен о существующем низком риске (< 1%) реактивации инфекции во время лечения [51].

Отсроченные эффекты МТ на пациентов с хроническим гепатитом С неизвестны, но поскольку и гепатит С и МТ могут вызывать фиброз печени, вероятен синергический эффект, приводящий к более быстрому прогрессированию фиброза печени. Поэтому риски и преимущества применения МТ у больных гепатитом С должны быть тщательно взвешены, а сами они нуждаются в тщательном наблюдении

МЕТОРПРИТ

Метотрексат

ИМЕЮТСЯ ПРОТИВОПОКАЗАНИЯ. ПЕРЕД ПРИМЕНЕНИЕМ ПРОКОНСУЛЬТИРУЙТЕСЬ СО СПЕЦИАЛИСТОМ!

**Точный подход
к индивидуальной
терапии!**

- Терапия тяжелых форм псориаза, псориатического артрита, дерматомиозита.
- Современная форма выпуска – преднаполненный шприц BD
- Исключение ошибок дозирования за счет цветовой маркировки
- Низкая частота побочных эффектов со стороны ЖКТ по сравнению с пероральной формой метотрексата
- Вводится один раз в неделю

**Федеральная сеть
специализированных аптек**
омнифарм

Тел.: +7 (495) 274-01-44
E-mail: info@omnipharm.ru
www.omnipharm.ru

На правах рекламы

за прогрессированием фиброза. Участие гепатолога в ведении таких случаев крайне важно. Таким образом, терапии МТ следует избегать у пациентов с прогрессирующим фиброзом или циррозом печени [20].

ВИЧ-инфекция

ВИЧ-статус должен быть проверен до начала лечения МТ, так как у ВИЧ-позитивных пациентов выше риск лейкопении и оппортунистических инфекций [52].

Прививки

Живые (аттенуированные) вакцины могут предрасполагать к инфекции людей с подавленным иммунитетом. Поэтому принимающим МТ следует избегать таких вакцин, как корь, паротит, краснуха, ветряная оспа, пероральный полиомиелит, брюшной тиф, БЦЖ и желтая лихорадка. Живые вакцины должны быть введены по крайней мере за 4 недели до начала терапии МТ. Когда живые вакцины все-таки необходимо назначить пациентам, принимающим иммунодепрессанты, их следует отменить на 6 месяцев до введения вакцины [53].

Инактивированные вакцины безопасны для введения во время лечения, но достигнутый уровень иммунитета может быть ниже, чем у непринимавших МТ [54]. Поскольку МТ индуцирует иммуносупрессию, пациентам следует рекомендовать ежегодную вакцинацию против гриппа.

Заключение

МТ длительное время используется для лечения ряда заболеваний кожи, не исключено его применение и в педиатрической практике. МТ зарекомендовал себя высокоэффективным препаратом, а показания к его применению постоянно расширяются. Действие МТ обусловлено не только цитотоксическими, но и противовоспалительными механизмами, которые хорошо исследованы и продолжают изучаться. В некоторых случаях токсичность МТ может ограничивать его применение, однако мониторинг состояния пациента во время терапии и использование современных парентеральных форм препарата с возможностью гибкого дозирования позволяют избежать негативных последствий. ■

КОНФЛИКТ ИНТЕРЕСОВ. Авторы статьи подтвердили отсутствие конфликта интересов, о котором необходимо сообщить.

CONFLICT OF INTERESTS. Not declared.

Литература/References

1. Farber S., Diamond L. K. Temporary remissions in acute leukemia in children produced by folic acid antagonist, 4-aminopteroyl-glutamic acid // *N. Engl. J. Med.* 1948; 238: 787-793. DOI: 10.1056/NEJM194806032382301. PubMed.
2. Seeger D. R., Cosulich D. B., Smith J. M., Hultquist M. E. Analogs of Pteroylglutamic Acid. III. 4-Amino Derivatives // *J. Am. Chem. Soc.* 1949; 71: 1753-1758. DOI: 10.1021/ja01173a061.
3. Thiersch I. B. Bone-marrow changes in man after treatment with aminopterin, amethopterin, and aminoanfol. With special reference to megaloblastosis and tumor remission // *Cancer.* 1949; 2: 877-883. DOI: 10.1002/1097-0142(194909)2:5<877::AID-CNCR2820020520>3.0.CO;2-0. PubMed.
4. Gubner R., August S., Ginsberg V. Therapeutic suppression of tissue reactivity. II. Effect of aminopterin in rheumatoid arthritis and psoriasis // *Am. J. Med. Sci.* 1951; 221: 176-182. DOI: 10.1097/00000441-195102000-00009. PubMed.
5. Weinblatt M. E., Coblyn J. S., Fox D. A., Fraser P. A., Holdsworth D. E., Glass D. N., Trentham D. E. Efficacy of Low-Dose Methotrexate in Rheumatoid Arthritis // *N. Engl. J. Med.* 1985; 312: 818-822. DOI: 10.1056/NEJM198503283121303. PubMed.
6. Braun J., Rau R. An update on methotrexate // *Curr. Opin. Rheumatol.* 2009; 21: 216-223. DOI: 10.1097/BOR.0b013e328329c79d. PubMed.
7. Bannwarth B., Labat L., Moride Y., Schaeveverbeke T. Methotrexate in rheumatoid arthritis // An update. *Drugs.* 1994; 47: 25-50. DOI: 10.2165/00003495-199447010-00003. PubMed.
8. Bedoui Y., Guillot X., Sélambarom J., Guiraud P., Giry C., Jaffar-Bandjee M. C., Ralandison S., Gasque P. Methotrexate an Old Drug with New Tricks // *Int J Mol Sci.* 2019; 20 (20): 5023.
9. Schnabel A., Gross W. L. Low-dose methotrexate in rheumatic diseases — Efficacy, side effects, and risk factors for side effects // *Semin. Arthritis Rheum.* 1994; 23: 310-327. DOI: 10.1016/0049-0172(94)90027-2. PubMed.
10. Romão V. C., Lima A., Bernardes M., Canhão H., Fonseca J. E. Three decades of low-dose methotrexate in rheumatoid arthritis: Can we predict toxicity? // *Immunol. Res.* 2014; 60: 289-310. DOI: 10.1007/s12026-014-8564-6. PubMed.
11. Mello S. B. V., Tavares E. R., Guido M. C., Bonfá E., Maranhão R. C. Anti-inflammatory effects of intravenous methotrexate associated with lipid nanoemulsions on antigen-induced arthritis // *Clinics.* 2016; 71: 54-58. DOI: 10.6061/clinics/2016(01)09. PMC. PubMed.
12. Seideman P., Beck O., Eksborg S., Wennberg M. The pharmacokinetics of methotrexate and its 7-hydroxy metabolite in patients with rheumatoid arthritis // *Br. J. Clin. Pharm.* 1993; 35: 409-412. DOI: 10.1111/j.1365-2125.1993.tb04158.x. PMC. PubMed.
13. Inoue K., Yuasa H. Molecular Basis for Pharmacokinetics and Pharmacodynamics of Methotrexate in Rheumatoid Arthritis Therapy // *Drug Metab. Pharmacokinet.* 2014; 29: 12-19. DOI: 10.2133/dmpk.DMPK-13-RV-119. PubMed.
14. Grim J., Chládek J., Martínková J. Pharmacokinetics and pharmacodynamics of methotrexate in non-neoplastic diseases // *Clin. Pharm.* 2003; 42: 139-151. DOI: 10.2165/00003088-200342020-00003. PubMed.
15. Nuernberg B., Koehnke R., Solsky M., Hoffman J., Furst D. E. Biliary elimination of low-dose methotrexate in humans // *Arthritis Rheum.* 1990; 33: 898-902. DOI: 10.1002/art.1780330620. PubMed.
16. Kremer J. M., Galivan J., Streckfuss A., Kamen B. Methotrexate metabolism analysis in blood and liver of rheumatoid arthritis patients. Association with hepatic folate deficiency and formation of polyglutamates // *Arthritis Rheum.* 1986; 29: 832-835. DOI: 10.1002/art.1780290703. PubMed.
17. Ortiz Z., Shea B., Suarez Almazor M. et al. Folic acid and folinic acid for reducing side effects in patients receiving methotrexate for rheumatoid arthritis // *Cochrane Database Syst Rev.* 2000; 5: CD000951.
18. Kremer J. M., Petrillo G. F., Hamilton R. A. Pharmacokinetics and renal function in patients with rheumatoid arthritis receiving a standard dose of oral weekly methotrexate: Association with significant decreases in creatinine clearance and renal clearance of the drug after 6 months of therapy // *J. Rheumatol.* 1995; 22: 38-40. PubMed.
19. Seideman P., Müller-Suur R., Ekman E. Renal effects of low dose methotrexate in rheumatoid arthritis // *J. Rheumatol.* 1993; 20: 1126-1128. DOI: 10.1136/ard.52.8.613. PubMed.
20. Warren R. B., Weatherhead S. C., Smith C. H., Exton L. S. British Association of Dermatologists' guidelines for the safe and effective prescribing of methotrexate for skin disease 2016 // *British Journal of Dermatology.* 2016; 175: 23-44.
21. Fairbanks L., Rückemann K., Qiu Y. et al. Methotrexate inhibits the first committed step of purine biosynthesis in mitogen-stimulated human T-lymphocytes: a metabolic basis for efficacy in rheu-

- matoid arthritis? // *Biochemical Journal*. 1999; 342 (1): 143-152. DOI: 10.1042/bj3420143.
22. Genestier L., Paillot R., Fournel S., Ferraro C., et al. Immunosuppressive properties of methotrexate: apoptosis and clonal deletion of activated peripheral T cells // *Journal of Clinical Investigation*. 1998; 102 (2): 322-328. DOI: 10.1172/jci2676.
23. Prey S., Paul C. Effect of folic or folinic acid supplementation on methotrexate-associated safety and efficacy in inflammatory disease: a systematic review // *British Journal of Dermatology*. 2009; 160 (3): 622-628. DOI: 10.1111/j.1365-2133.2008.08876.x.
24. Cronstein B. How does methotrexate suppress inflammation? // *Clin Exp Rheumatol*. 2010; 28: 21-23.
25. Neves C., Jorge R., Barcelos A. The network of methotrexate toxicity // *Acta Reumatol Port*. 2009; 34 (1): 11-34.
26. Bressan A. L., Silva R. S., Fontenelle E., Gripp A. C. Immunosuppressive agents in Dermatology // *An Bras Dermatol*. 2010; 85 (1): 9-22.
27. Haskó G. Adenosine: an endogenous regulator of innate immunity // *Trends Immunol*. 2004; 25 (1): 33-39. DOI: 10.1016/j.it.2003.11.003.
28. Meephansan J., Ruchusatsawat K., Sindhupak W., et al. Effect of methotrexate on serum levels of IL-22 in patients with psoriasis // *European Journal of Dermatology*. 2011; 21 (4): 501-504. DOI: 10.1684/ejd.2011.1335.
29. Thomas S., Fisher K., Snowden J., Danson S., Brown S., Zeidler M. Methotrexate Is a JAK/STAT Pathway Inhibitor // *PLoS One*. 2015; 10 (7): e0130078. DOI: 10.1371/journal.pone.0130078.
30. Torres T., Filipe P. Small Molecules in the Treatment of Psoriasis // *Drug Dev Res*. 2015; 76 (5): 215-227. DOI: 10.1002/ddr.21263.
31. Ghoreschi K., Gadina M. Jakpot! New small molecules in autoimmune and inflammatory diseases // *Exp Dermatol*. 2013; 23 (1): 7-11. DOI: 10.1111/exd.12265.
32. Westman M., Korotkova M., af Klint E., Stark A., Audoly L. P., Klareskog L., Ulfgren A. K., Jakobsson P. J. Expression of microsomal prostaglandin E synthase 1 in rheumatoid arthritis synovium // *Arthritis Rheum*. 2004; 50: 1774-1780. DOI: 10.1002/art.20286. PubMed.
33. Stichtenoth D. O., Thorén S., Bian H., Peters-Golden M., Jakobsson P. J., Crofford L. J. Microsomal Prostaglandin E Synthase is Regulated by Proinflammatory Cytokines and Glucocorticoids in Primary Rheumatoid Synovial Cells // *J. Immunol*. 2001; 167: 469-474. DOI: 10.4049/jimmunol.167.1.469. PubMed.
34. Chabner B. A., Allegra C. J., Curt G. A., Clendeninn N. J., Baram J., Koizumi S., Drake J. C., Jolivet J. Polyglutamation of methotrexate. Is methotrexate a prodrug? // *J. Clin. Investig*. 1985; 76: 907-912. DOI: 10.1172/JCI112088. PMC. PubMed.
35. Hoekstra M., Haagsma C., Neef C., Proost J., Knuif A., van de Laar M. Bioavailability of higher dose methotrexate comparing oral and subcutaneous administration in patients with rheumatoid arthritis // *J. Rheumatol*. 2004; 31: 645-648. PubMed.
36. Schiff M. H., Jaffe J. S., Freundlich B. Head-to-head, randomised, crossover study of oral versus subcutaneous methotrexate in patients with rheumatoid arthritis: Drug-exposure limitations of oral methotrexate at doses ≥ 15 mg may be overcome with subcutaneous administration // *Ann. Rheum. Dis*. 2014; 73: 1549-1551. DOI: 10.1136/annrheumdis-2014-205228. PMC. PubMed.
37. Herman R. A., Veng-Pedersen P., Hoffman J., Koehnke R., Furst D. E. Pharmacokinetics of Low-Dose Methotrexate in Rheumatoid Arthritis Patients // *J. Pharm. Sci*. 1989; 78: 165-171. DOI: 10.1002/jps.2600780219. PubMed.
38. Machado P., Landewe R., Braun J. et al. Both structural damage and inflammation of the spine contribute to impairment of spinal mobility in patients with ankylosing spondylitis // *Ann Rheum Dis*. 2010; 69: 1465-1470.
39. Mease P. J., Gladman D. D., Collier D. H. et al. Etanercept and methotrexate as monotherapy or in combination for psoriatic arthritis: primary results from a randomized, controlled phase III trial // *Arthritis Rheumatol*. 2019; 71: 1112-1124.
40. Coates L. C., Helliwell P. S. Methotrexate efficacy in the tight control in psoriatic arthritis study // *J Rheumatol*. 2016; 43: 356-361.
41. Kalb R. E., Strober B., Weinstein G. et al. Methotrexate and psoriasis: 2009 National Psoriasis Foundation Consensus Conference // *J Am Acad Dermatol*. 2009; 60: 824-837.
42. National Institute for Health and Care Excellence. CG153 psoriasis: the assessment and management of psoriasis. Available at: <https://www.nice.org.uk/guidance/cg153> (last accessed 28 June 2016).
43. Chiaravalloti A. J., Strober B. E. The use of self-administered subcutaneous methotrexate for the treatment of psoriasis // *J Drugs Dermatol*. 2014; 13: 929-931.
44. Montaudie H., Sbidian E., Paul C. et al. Methotrexate in psoriasis: a systematic review of treatment modalities, incidence, risk factors and monitoring of liver toxicity // *J Eur Acad Dermatol Venerol*. 2011; 25: S12-18.
45. Curtis J. R., Beukelman T., Onofrei A. et al. Elevated liver enzyme test among patients with rheumatoid arthritis or psoriatic arthritis treated with methotrexate and/or leflunomide // *Ann Rheum Dis*. 2010; 69: 43-47.
46. Schiff M. H., Jaffe J. S., Freundlich B. Head-to-head, randomised, crossover study of oral versus subcutaneous methotrexate in patients with rheumatoid arthritis: drug-exposure limitations of oral methotrexate at doses ≥ 15 mg may be overcome with subcutaneous administration // *Ann Rheum Dis*. 2014; 73: 1549-1551.
47. Kaur I., Dogra S., De D. et al. Systemic methotrexate treatment in childhood psoriasis: further experience in 24 children from India // *Pediatr Dermatol*. 2008; 25: 184-188.
48. Kumar B., Dhar S., Handa S. et al. Methotrexate in childhood psoriasis // *Pediatr Dermatol*. 1994; 11: 271-273.
49. De Jager M. E., de Jong E. M., van de Kerkhof P. C. et al. Efficacy and safety of treatments for childhood psoriasis: a systematic literature review // *J Am Acad Dermatol*. 2010; 62: 1013-1030.
50. Visser K., Katchamart W., Loza E. et al. Multinational evidence-based recommendations for the use of methotrexate in rheumatic disorders with a focus on rheumatoid arthritis: integrating systematic literature research and expert opinion of a broad international panel of rheumatologists in the 3E Initiative // *Ann Rheum Dis*. 2009; 68: 1086-1093.
51. Tan J., Zhou J., Zhao P. et al. Prospective study of HBV reactivation risk in rheumatoid arthritis patients who received conventional disease-modifying antirheumatic drugs // *Clin Rheumatol*. 2012; 31: 1169-1175.
52. Maurer T. A., Zackheim H. S., Tuffanelli L. et al. The use of methotrexate for treatment of psoriasis in patients with HIV infection // *J Am Acad Dermatol*. 1994; 31: 372-75.
53. Department of Health. Contraindications and special considerations: the green book, chapter 6. Available at: <https://www.gov.uk/government/publications/contraindications-and-special-considerations-the-green-book-chapter-6> (last accessed 28 June 2016).
54. Kapetanovic M. C., Saxne T., Sjöholm A. et al. Influence of methotrexate, TNF blockers and prednisolone on antibody responses to pneumococcal polysaccharide vaccine in patients with rheumatoid arthritis // *Rheumatology*. 2006; 45: 106-111.

Розацеа: аспекты классификации и диагностического поиска при транзиторной и постоянной эритеме лица

Т. А. Сысоева^{*, 1}, кандидат медицинских наук

И. Е. Фролова^{**}

Е. К. Мураховская^{*}, кандидат медицинских наук

А. С. Бишарова^{*}, кандидат медицинских наук

И. Б. Мерцалова^{*}, кандидат медицинских наук

^{*} ФГБОУ ДПО РМАНПО Минздрава России, Москва, Россия

^{**} Медицинский центр «Профессионал», Москва, Россия

Резюме. Розацеа — одно из наиболее частых заболеваний кожи лица. Клиническая картина розацеа характеризуется покраснением центральных частей лица, приливами, телеангиэктазиями, реже папулами и пустулами, фиматозными проявлениями. С покраснением кожи лица сталкиваются дерматологи, аллергологи, терапевты, семейные врачи. В типичных случаях диагностика розацеа не вызывает затруднений, однако покраснением кожи лица и приливами может сопровождаться множество заболеваний, как доброкачественных, так и злокачественных. Большинство случаев вызваны очень распространенными доброкачественными заболеваниями, такими как розацеа, которые легко диагностируются после тщательного сбора анамнеза и осмотра. Однако в некоторых случаях точный диагноз требует дальнейших лабораторных, радиологических или гистопатологических исследований. Например, карциноидный синдром, феохромоцитому, системный мастоцитоз, дерматомиозит, системную красную волчанку, анафилаксию необходимо исключить лабораторными исследованиями. В статье приведены основные заболевания, которые необходимо учитывать при диагностике транзиторной или постоянной эритемы при розацеа. **Ключевые слова:** розацеа, прилив, эритема лица, диагностика, классификация, дерматомиозит, себорейный дерматит, карциноид, мастоцитоз, системная красная волчанка.

Для цитирования: Сысоева Т. А., Фролова И. Е., Мураховская Е. К., Бишарова А. С., Мерцалова И. Б. Розацеа: аспекты классификации и диагностического поиска при транзиторной и постоянной эритеме лица // Лечащий Врач. 2021; 5 (24): 52-56. DOI: 10.51793/OS.2021.36.75.011

Aspects of classification and diagnostic search for transient and persistent facial erythema

T. A. Sysoeva^{*, 1}, I. E. Frolova^{**}, E. K. Murakhovskaya^{*}, A. S. Bisharova^{*}, I. B. Mertsalova^{*}

^{*} FSBEI FPE RMACPE MOH Russia, Moscow, Russia

^{**} Medical center «Professional», Moscow, Russia

Abstract. Rosacea is one of the most common conditions on the face. Rosacea affecting the central parts of the face and is characterized by erythema, flushing, telangiectasia; papules and pustules. Cutaneous flushing — a common presenting complaint to dermatologists, allergists, internists, and family practitioners. Diagnosis typical cases of rosacea is not difficult, but many diseases, both benign and malignant, can be associated with facial flushing and erythema. Most cases are caused by very common, benign diseases, such as rosacea, that are readily apparent after a thorough taking of history and physical examination. However, in some cases, accurate diagnosis requires further laboratory, radiologic, or histopathologic studies. In particular, the serious diagnoses of carcinoid syndrome, pheochromocytoma, mastocytosis, systemic lupus erythematosus, dermatomyositis and anaphylaxis need to be excluded by laboratory studies. In the article, we present main diseases that dermatologists should consider when diagnosing rosacea.

Keywords: rosacea, flushing, facial erythema, diagnostic, classification, dermatomyositis, seborrheic dermatitis, carcinoid syndrome, pheochromocytoma, mastocytosis, systemic lupus erythematosus.

For citation: Sysoeva T. A., Frolova I. E., Murakhovskaya E. K., Bisharova A. S., Mertsalova I. B. Aspects of classification and diagnostic search for transient and persistent facial erythema // Lechaschy Vrach. 2021; 5 (24): 52-56. DOI: 10.51793/OS.2021.36.75.011

Розацеа — хроническое воспалительное заболевание кожи лица, широко распространенное в популяции. Розацеа диа-

гностируют во всех расах, но чаще всего от нее страдает население с белой кожей (более 10% взрослого населения) [1]. Это кожное заболевание проявляется комплексом разнообразных анамнестических и клинических признаков, в боль-

шей степени затрагивающих выступающие части лица (центральная часть лба, нос, медиальная часть щек, подбородок).

Классификация розацеа основана на клинических (фенотипических) признаках. В классификации 2002 г. разно-

¹ Контактная информация: dysser@yandex.ru

образии клинических признаков розацеа было сгруппировано в 4 подтипа (эритемато-телеангиэктатический, папулопустулезный, фиматозный, офтальморозацеа) и 1 вариант розацеа — гранулематозная, а также выделены основные и дополнительные диагностические критерии заболевания. К основным критериям отнесли нестойкую эритему, стойкую эритему, телеангиэктазии, папулопустулы. Наличие одного и более основных критериев свидетельствовало о розацеа [2].

Однако данная классификация недостаточно специфична (особенно при эритемато-телеангиэктатическом подтипе розацеа), не учитывает продолжительность приливов, нестойкой эритемы лица, а при использовании такого основного критерия, как «нестойкая эритема», возникают дифференциально-диагностические сложности при других состояниях, сопровождающихся транзитной эритемой лица (например, карциноидного синдрома, мастоцитоза, заболеваний соединительной ткани), или состояниях, на фоне которых на лице развиваются телеангиэктазии (например, порок митрального клапана) [3].

Помимо отсутствия однозначно точных диагностических критериев, характерных для розацеа, у одного пациента могут быть признаки нескольких ее подтипов, что затрудняет постановку диагноза и эпидемиолого-статистические исследования [3].

В 2017 г. американское Национальное общество розацеа — National Rosacea Society (табл. 1) [4], а в 2019 г. — Международный консенсус по розацеа (ROSacea COnsensus, ROSCO) заявили, что в классификацию необходимо обновить, отойти от деления на подтипы и перейти к фенотипической классификации, в которой конкретизируются клинические особенности розацеа.

Описание клинических признаков розацеа согласно ROSacea COnsensus [5]

Диагностические критерии:

- постоянная эритема (центрофациальная эритема, периодически усиливающаяся в ответ на триггеры);
- фиматозные изменения (утолщение кожи лица из-за фиброза, гиперплазия сальных желез, чаще всего поражается кожа носа).

Основные признаки:

- приливы/преходящая эритема (временное усиление покраснения центральной части лица, может сопровождаться ощущением тепла, жара, жжения и/или боли);
- папулы и пустулы (обычно в центральной части лица);
- телеангиэктазии (сосуды в центрофациальной области, а не только в области крыльев носа).

К дополнительным признакам относятся субъективные ощущения жжения, жара, отечность, сухость кожи.

Для постановки диагноза розацеа необходимы один диагностический критерий или 2 и более основных признака.

Диагностика эритемы

Клинические проявления розацеа реализуются в жалобы чаще на третьем-четвертом десятилетии жизни, что побуждает пациента обратиться к врачу [6]. Лабораторные маркеры, подтверждающие диагноз, отсутствуют (за исключением биопсии, которая применяется при диагностических трудностях), и врачи при его постановке ориентируются на клиническую картину и анамнестические данные. При типичных проявлениях клиническая диагностика, как правило, не представляет трудностей.

Несмотря на высокую распространенность и типичные клинические про-

явления, диагностика розацеа может оказаться непростой задачей, особенно на этапе транзитной эритемы. Заподозрив диагноз «розацеа» у пациента с жалобами на приливы или с клиническими проявлениями эритемы на лице, необходимо тщательно собирать анамнез жизни и заболевания, выяснять сопутствующую патологию и ее лечение, а в некоторых случаях направлять пациента к смежным специалистам для исключения системных или уточнения сопутствующих заболеваний [6, 7]. По сути диагноз «розацеа», основанный только на таком симптоме, как транзитная эритема лица (прилив), должен являться диагнозом исключения, то есть выставляться только после исключения системной или сопутствующей патологии, в то же время необходимо понимать, что розацеа чаще встречается у людей с заболеваниями сердечно-сосудистой, эндокринной и нервной систем, желудочно-кишечного тракта, аутоиммунной патологией [6, 7].

Транзитная эритема

Транзитная эритема (приливы) — это резкое покраснение лица, сопровождающееся субъективными ощущениями от тепла до жара и жжения на коже, причиной всего этого могут быть гетерогенные патогенетические механизмы и разнообразные сосудорасширяющие факторы (табл. 2) [6].

Покраснение кожи при физиологической реакции — это скоординированный терморегуляторный ответ на гипертермию, который сопровождается транзитной вазодилатацией. Типичную физиологическую локализацию покраснения кожи на лице, шее, верхней части груди и плеч связывают с физиологически увеличенным объемом поверхностных сосудов в этой зоне и особенностями тонуса сосудов по сравнению с другими областями.

Вазомоторная иннервация сосудов кожи осуществляется нервными окончаниями с сосудосуживающим или сосудорасширяющим действием; в большинстве областей тела один тип действия будет преобладать над другим. Сосуды, кровоснабжающие кожу лица, в основном иннервируются сосудорасширяющими волокнами в составе тройничного нерва, исходящими из ствола головного мозга.

Прилив является результатом увеличения кожного кровотока, возникающего вследствие вазодилатации, и представляет собой синхронизированный физиологический ответ гладких мышц

| Критерии и признаки розацеа National Rosacea Society | | |
|--|---|--|
| Диагностические критерии | Основные | Дополнительные |
| Характерная центрофациальная эритема, которая может периодически усиливаться | Приливы | Ощущение жжения, горения |
| Фиматозные изменения | Папулопустулы | Отек |
| | Телеангиэктазии | Сухость |
| | Проявления офтальморозацеа • Телеангиэктазии по краю века • Инъецированная конъюнктура • Инфильтраты в роговице • Склерит и склерокератит | Проявления офтальморозацеа • «Медовые корочки» и «воротничок» у основания ресниц • Неровность края века • Дисфункция слезной железы |

Таблица 2

| Причины транзиторной эритемы кожи лица | |
|---|---|
| Активация вегетативной нервной системы («влажный» прилив) | Вазодилататоры («сухой» прилив) |
| Лихорадка | Розацеа |
| Физические упражнения | Медикаменты (в т. ч. блокаторы кальциевых каналов, никотиновая кислота) |
| Тепловое воздействие | Прием пищи |
| Менопауза | Алкоголь |
| Эмоциональное напряжение | Карциноидный синдром |
| Опухоли центральной нервной системы | Системный мастоцитоз |
| Травма спинного мозга | Феохромоцитома |
| Вегетативная эпилепсия | Медуллярный рак щитовидной железы |
| Болезнь Паркинсона | Серотониновый синдром |
| Аурикулотемпоральный синдром (Фрея) | Анафилаксия |
| Ортостатическая гипотензия | Випома |
| Мигрень | Карцинома почек |
| Невралгия тройничного нерва | Демпинг-синдром |
| | Саркоидоз |
| | Гипертиреоз |
| | Бронхогенная карцинома |

сосудов кожи на различные сосудодилатирующие стимулы. Покраснение кожи может быть кратковременным или продолжительным. Длительные эпизоды покраснений приводят к развитию телеангиэктазий, бордовому с синюшным оттенком цвету кожи, что связано с разрастанием более крупных внутрикожных сосудов, содержащих медленно текущую деоксигенированную кровь.

Гладкомышечное волокно сосудистой стенки реагирует как на вегетативную иннервацию, так и на циркулирующие вазоактивные агенты; изменения в любом из этих факторов могут привести к приливу. Вегетативные нервы также иннервируют потовые железы. Таким образом, расстройства вегетативной нервной системы имеют тенденцию вызывать вазодилатацию, сопровождающуюся потоотделением («влажный» прилив), тогда как вазоактивные вещества, как эндогенные, так и экзогенные, имеют тенденцию вызывать только покраснение («сухой» прилив) (табл. 2) [6].

Опосредованные нервными вегетативными волокнами синдромы прилива крови можно разделить на:

- терморегуляторные приливы (лихорадка, менопауза, физическая нагрузка, прием горячих напитков и т. п.);
- эмоциональные приливы;
- приливы, связанные с расстройством центральной нервной системы (новообразования, сдавливающие третий желудочек мозга, травмы спинно-

го мозга, рассеянный склероз, болезнь Паркинсона, аурикулотемпоральный синдром (синдром Фрея), невралгия тройничного нерва, мигрень).

Синдромы приливов, опосредованные прямыми вазодилататорами, возникают в результате воздействия различных экзогенных веществ, которые

оказывают прямое влияние на гладкие мышцы сосудов, или ряда системных нарушений, связанных с избыточной выработкой вазоактивных агентов.

Наиболее часто сосудорасширяющим действием обладают лекарственные средства, алкоголь, острая пища, содержащая капсаицин, нитрат и/или глутамат натрия, гистаминолибераторы пищи (табл. 2 и 3) [6, 7].

Долгое время считалось, что глутамат натрия в пище вызывает реакцию прилива крови как часть синдрома глутамата натрия или синдрома китайского ресторана. Однако рандомизированные плацебо-контролируемые исследования не доказали реакцию покраснения кожи на глутамат натрия в количествах, используемых в пище. Поступая в организм в больших дозах, глутамат натрия вызывает повышение уровня ацетилхолина подобного вещества, что может вызвать приливы у восприимчивых людей.

Алкоголь способен вызвать покраснение за счет прямого расширения кровеносных сосудов кожи под действием этанола или его метаболита — ацетальдегида. Ацетальдегид вызывает высвобождение катехоламинов из мозгового вещества надпочечников и симпатических нервов. Кроме того, некоторые алкогольные напитки, такие как вино, содержат вазоактивные вещества (тирамин, гистамин и сульфиты), которые способствуют приливам крови.

Таблица 3

| Лекарственные препараты, вызывающие эритему кожи лица |
|---|
| Все вазодилататоры: нитроглицерин и силденафил цитрат |
| Все блокаторы кальциевых каналов – нифедипин, верапамил, дилтиазем |
| Триамцинолон, в том числе внутрисуставной |
| Пульс-терапия метилпреднизолоном |
| Бета-блокаторы |
| Ингибиторы ангиотензинпревращающего фермента |
| Морфий и другие опиаты, аналоги энкефалина |
| Катехоламины |
| Простагландины D2, E |
| Нестероидные противовоспалительные средства |
| Препараты золота |
| Никотиновая кислота, никотин |
| Холинергические препараты |
| Бромкриптин |
| Флутамид |
| Противорвотные средства – ализаприд, метоклопрамид |
| Химиотерапевтические препараты – тамоксифен, циклоспорин, доксорубин, митрамицин, дакарбазин, цисплатин, интерферон альфа-2 |
| Ципротерона ацетат |
| Ванкомицин, амфотерицин Б, рифампицин |

Таблица 4

Дифференциальная диагностика транзиторной эритемы и лабораторная диагностика причин эритемы

| Причины | Анамнез | Осмотр | Лабораторные исследования |
|---|--|---|--|
| Лихорадка | Повышение температуры тела, связь с потоотделением | Нет специфической клинической картины | Нет |
| Физиологические (доброкачественные) приливы | Связь с эмоциями, физической нагрузкой и пищей | | Нет |
| Розацеа | Типичные триггерные факторы, глазные симптомы | Папулы, пустулы, телеангиэктазии, приливы ограничены лицом | Нет |
| Карциноид | Гипотония, тахикардия, спазмы в животе, диарея, бронхоспазм | Ярко-красный цвет приливов, прилив может быть распространенным, включать ладони | 24-часовая моча на 5-гидроксииндолуксусную кислоту |
| Феохромоцитома | Гипертония (устойчивая или эпизодическая). Приступы: потоотделение, сердцебиение, грудная боль; боль в животе, тошнота, рвота; головная боль, чувство страха, надвигающейся гибели | Чаще прилив возникает после приступа | 24-часовая моча на фракционированные метанефрины, эпинефрин, допамин, ванилминдальная кислота |
| Климакс | Женщины на 5-й, 6-й, 7-й декаде жизни, частые кратковременные эпизоды, профузное потоотделение | | Повышение уровня фолликулостимулирующего гормона (обычно нет необходимости в лабораторной диагностике) |
| Мастоцитоз | Боль в животе, тошнота, рвота, диарея; усталость, недомогание; потеря веса, психоневрологические симптомы; гипотония | Кожный мастоцитоз (пигментная крапивница) | Триптаза в сыворотке крови, 24-часовая моча на н-метилгистамин |
| Анафилаксия | Гипотония, нарушение дыхания, ринит, головная боль, боль в груди | Крапивница, отек | Повышение уровня триптазы (только во время приступа) |
| Медуллярная карцинома щитовидной железы | Опухоль может возникать по аутосомно-доминантному типу как часть синдрома множественной эндокринной неоплазии или может быть спорадической | Обычно включает покраснение лица и верхних конечностей, а также телеангиэктазии | Пункция узлов в щитовидной железе, исследование кальцитонина |
| Опухоль поджелудочной железы (ВИПома) | Водянистая диарея, гипокалиемия, ахлоргидрия. Тошнота, рвота, боль в животе и слабость | Неспецифические приливы | Вазоактивный интестинальный пептид |
| Почечно-клеточная карцинома | Макрогематурия, боли в боку, слабость, потеря веса | Пальпируемые образования живота | Гематурия |

Алкоголь окисляется до ацетальдегида в печени алкогольдегидрогеназой. Скорость этой реакции является ключевым фактором при определении того, произойдет ли прилив крови к лицу. Кроме того, ферменты альдегиддегидрогеназы, в том числе ацетальдегиддегидрогеназа, также участвуют в метаболизме алкоголя и отвечают за расщепление ацетальдегида. Дефицит ацетальдегиддегидрогеназы, часто наблюдаемый у лиц азиатского происхождения, приводит к сильному покраснению после приема алкоголя из-за накопления ацетальдегида.

Многие лекарства в сочетании с алкоголем могут усилить реакцию приливов. Дисульфирам подавляет алкогольдегидрогеназу и может вызвать сильную гиперемию, тошноту, рвоту и гипотонию. Хорошо известно, что совместный прием препаратов сульфонилмочевины (особенно хлорпроамида) с алкоголем вызывает покраснение, которое обычно начинается вокруг глаз и распространяется на лоб. Другие лекарства, которые могут вызывать покраснение при одновременном приеме алкоголя, включают метронидазол, кетоконазол, гризеофульвин, цефалоспорины, противомаларийные средства и местные ингибиторы кальциневрина.

Подробный анамнез и физикальное обследование важны при оценке состояния при покраснении кожи на лице пациента. Наличие потоотделения, связанного с приливом крови, предполагает вегетативно-опосредованную этиологию приливов и отличает ее от вазодилаторной этиологии. Некоторые этиологические факторы приливов, такие как прием алкоголя, острой пищи, физические и эмоциональные нагрузки, менопауза или лихорадка, широко известны. Другие (опухоли, прием некоторых лекарственных препаратов, неврологические заболевания, мастоцитоз, анафилактические реакции) не так очевидны для пациентов и врачей и требуют тщательного сбора анамнеза, физикального и лабораторного обследования.

Пациентам следует рекомендовать вести дневник реакций покраснения в течение двух недель, регистрируя связь с приемом пищи или лекарств, физической нагрузкой или эмоциональным стрессом, а также симптомы, включая головную боль, бронхоспазм, боль в животе, диарею и крапивницу, повышение артериального давления или гипотонию [7].

Большинство системных расстройств, сопровождающихся приливами, отличаются типичными сопутствующими симптомами. Когда анамнез и физиче-

ское состояние, ведение дневника не дают очевидного диагноза, пациенту должно быть рекомендовано обследование на наличие карциноидного синдрома, мастоцитоза и феохромоцитомы, поскольку это наиболее распространенные системные нарушения, вызывающие приливы. Первоначальная

лабораторная оценка должна включать общий и биохимический анализ крови, 24-часовую мочу на 5-гидроксииндолуксусную кислоту (карциноидный синдром), триптазу в сыворотке (системный мастоцитоз) и 24-часовую мочу на катехоламины и фракционированные метанефрины (феохромоцитома) (табл. 4) [6].

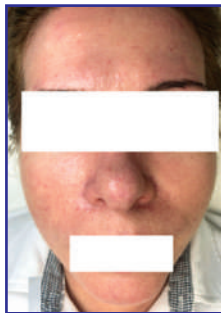


Рис. 1. Эритемато-телеангиэктатическая розацеа

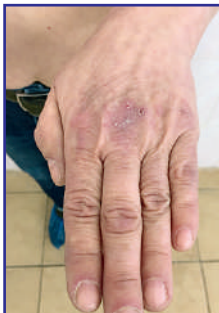

Рис. 2. Симптом Готтрона

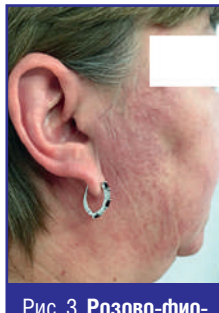

Рис. 3. Розово-фиолетовые папулы и бляшки на щеках, ушах, шее

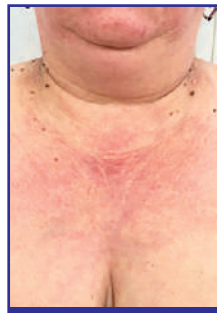

Рис. 4. V-образная гелиотропная сыпь на груди

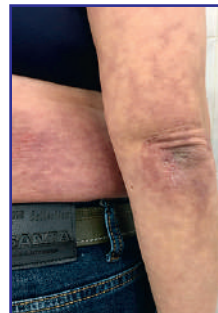

Рис. 5. Древоидное ливедо

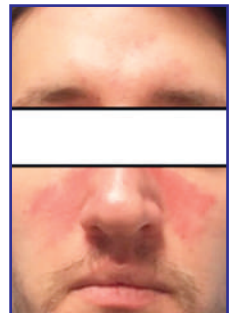

Рис. 6. Себорейный дерматит

Постоянная эритема

Постоянная эритема лица при розацеа характеризуется расположением в центральной части лица (нос, медиальная часть щек, подбородок, центральная часть лба), нечеткой границей и усилением при воздействии триггерных факторов (алкоголь, температурные воздействия и т. д.). Характерны, но не обязательны телеангиэктазии (рис. 1).

Это кожное состояние наиболее часто дифференцируют с системной красной волчанкой, себорейным дерматитом, дерматомиозитом и др. [8].

Системная красная волчанка (СКВ) проявляется эритемой на лице примерно в половине случаев и может начинаться с кожных проявлений без системной патологии. Для эритемы при СКВ характерны умеренная отечность кожи, красный с фиолетовым оттенком цвет, локализация на щеках и носу в форме бабочки, провоцирующим фактором может быть инсоляция [8]. Для подтверждения СКВ используют диагностические критерии ACR (1997) и SLICC (2012), в которых помимо клинических симптомов присутствуют такие показатели лабораторной диагностики, как лейкопения ($< 4,0 \times 10^9/\text{л}$ по крайней мере один раз), лимфопения ($< 1,0 \times 10^9/\text{л}$ по крайней мере один раз), тромбоцитопения ($< 100 \times 10^9/\text{л}$ по крайней мере один раз), гемолитическая анемия, иммунологические критерии (высокие уровни ANA, Anti-dsDNA Anti-Sm, антифосфолипидные антитела, низкий комплемент C3 и C4).

Дерматомиозит — это системное заболевание соединительной и мышечной ткани, которое проявляется в мышечной слабости скелетной и гладкой мускулатуры различной степени выраженности и характерных симптомах на коже, в том числе на лице. В некоторых случаях кожные высыпания возникают до появления симптомов поражения мышц. Кожные проявления характер-

изуются симптомом Готтрона — красными узелками, бляшками, пятнами на коже в области разгибательных поверхностей суставов (чаще межфаланговых, пястно-фаланговых, локтевых и коленных) (рис. 2); гелиотропной сыпью — лиловыми или красными пятнами или папулами на верхних веках и пространстве между верхним веком и бровью (симптом лиловых очков), а также папулами и пятнами на лице (рис. 3), груди и шее (V-образная) (рис. 4), верхней части спины и верхних отделах рук (симптом шали), животе, ягодицах, бедрах и голенях. Часто на коже у больных появляются изменения по типу ветки дерева (древовидное ливедо) бордово-синюшного цвета в области плечевого пояса и проксимальных отделов конечностей (рис. 5) [8]. При диагностике дерматомиозита обращают внимание на характерные симптомы, а именно нарастающую симметричную слабость в проксимальных мышцах конечностей в сочетании с повышением креатинфосфокиназы, типичным поражением кожи и системными проявлениями (лихорадкой, артритом/артралгиями, повышением СОЭ и С-реактивного белка).

Высыпания на коже лица при **себорейном дерматите** характеризуются пятнами, папулами красного цвета с шелушением на поверхности, поражение чаще затрагивает складки (носощечную, ретроаурикулярную и др.), область бровей и бороды у мужчин (рис. 6). Кроме высыпаний на лице часто поражаются другие области, богатые сальными железами, — волосистая часть головы, область грудины, межлопаточная область [8].

Заключение

Дифференциальный диагноз транзиторной и постоянной эритемы на коже лица обширен и охватывает множество как доброкачественных, так и злокачественных заболеваний и состо-

яний. Большинство из них, в том числе розацеа, доброкачественного характера. Однако необходимо помнить, что эритема на лице может быть признаком тяжелых жизнеугрожающих (злокачественных опухолей, анафилаксии, системного мастоцитоза, дерматомиозита, системной красной волчанки), неврологических, сердечно-сосудистых заболеваний или являться следствием терапии сопутствующей патологии. ■

КОНФЛИКТ ИНТЕРЕСОВ. Авторы статьи подтвердили отсутствие конфликта интересов, о котором необходимо сообщить.

CONFLICT OF INTERESTS. Not declared.

Литература/References

1. Berg M., Liden S. An epidemiological study of rosacea // *Acta Derm Venereol.* 1989; 69: 419-423.
2. Wilkin J., Dahl M., Detmar M., et al. Standard classification of rosacea: report of the National Rosacea Society Expert Committee on the Classification and Staging of Rosacea // *J Am Acad Dermatol.* 2002; 46: 584-587.
3. Wang Y. A., James W. D. Update on Rosacea Classification and Its Controversies // *Cutis.* 2019; 104: 70-73.
4. Gallo R. L., Granstein R. D., Kang S., et al. Standard classification and pathophysiology of rosacea: The 2017 update by the National Rosacea Society Expert Committee // *J Am Acad Dermatol.* 2018; 78 (1): 148-155.
5. Schaller M., Almeida L. M. C., Bewley A., Cribier B., et al. Recommendations for rosacea diagnosis, classification and management: update from the global ROSacea COnsensus 2019 panel // *Br J Dermatol.* 2020; 182, 1269-1276.
6. Izikson L., English J. C., Zirwas M. J. The flushing patient: Differential diagnosis, workup, and treatment // *J Am Acad Dermatol.* 2006; 55 (2): 193-208.
7. Sadeghian A., Rouhana H., Oswald-Stumpf B. Etiologies and management of cutaneous flushing // *J Am Acad Dermatol.* 2017; 77: 391-402.
8. Olazagasti J., Lynch P., Fazel N. The Great Mimickers of Rosacea // *Cutis.* 2014; 94: 39-45.

Клиническое наблюдение: в фокусе IgA-нефропатия, ассоциированная с нарушением обмена глютена

М. Е. Манцаева*, 1

А. Г. Борисов*, **, кандидат медицинских наук

А. А. Стремоухов*, доктор медицинских наук, профессор

* ФГБОУ ДПО РМАНПО Минздрава России, Москва, Россия

** ФГБУ ГВКГ им. акад. Н. Н. Бурденко Минобороны России, Москва, Россия

Резюме. Почки могут вовлекаться в патологический процесс при целиакии как в связи с тяжелыми метаболическими нарушениями, так и в качестве ассоциированного заболевания. В мировой литературе имеются данные о различных типах поражения почек у пациентов с целиакией, включая IgA-нефропатию, диабетическую нефропатию, мембранозную нефропатию, мембранозно-пролиферативный гломерулонефрит, нефротический синдром, связанный с мальабсорбцией, оксалатную нефропатию и ассоциацию целиакии с хронической болезнью почек и терминальной почечной недостаточностью. В статье приводится клинический случай 46-летнего мужчины с выявленным нарушением обмена глютена, заподозренным и диагностированным после верификации хронического гломерулонефрита. Отсутствие характерных клинических проявлений со стороны желудочно-кишечного тракта, повышенные титры антител IgA к тканевой трансглутаминазе и деамидированным пептидам глиадина, морфологическая картина слизистой оболочки 12-перстной кишки не давали оснований в пользу диагноза «целиакия», но указывали на наличие нарушений обмена глютена. Пациенту назначена безглютеновая диета на 6 месяцев. В результате наблюдалось улучшение клинико-лабораторных показателей — более стабильные цифры артериального давления на стандартной гипотензивной терапии, снижение суточной протеинурии, гематурии и титров антител IgA к тканевой трансглутаминазе и деамидированным пептидам глиадина. Очевидно, что введение безглютеновой диеты в рацион пациентов с IgA-нефропатией может улучшить клинико-лабораторные показатели, такие как артериальное давление, суточная протеинурия, гематурия, и, вероятно, отсрочить прогрессирование хронической болезни почек.

Ключевые слова: гломерулонефрит, мезангиально-пролиферативный гломерулонефрит, IgA-нефропатия, целиакия, хроническая болезнь почек.

Для цитирования: Манцаева М. Е., Борисов А. Г., Стремоухов А. А. Клиническое наблюдение: в фокусе IgA-нефропатия, ассоциированная с нарушением обмена глютена // Лечащий Врач. 2021; 5 (24): 57-61. DOI: 10.51793/OS.2021.54.20.012

Case report: in focus IgA nephropathy as a gluten-related disorder

М. Е. Mantsaeva*, 1, A. G. Borisov*, **, A. A. Stremouhov*

* Russian Medical Academy of continuous education, Moscow, Russia

** Burdenko Main Military Clinical Hospital, Moscow, Russia

Abstract. The kidneys can be involved in the pathological process in celiac disease, both in connection with severe metabolic disorders, and as an associated disease. In total, there is evidence of various types of kidney damage in patients with celiac disease, including IgA nephropathy, diabetic nephropathy, membranous nephropathy, membranoproliferative glomerulonephritis, nephrotic syndrome associated with malabsorption, oxalate nephropathy, and the association of celiac disease with chronic renal disease and terminal renal insufficiency in the literature. We describe a case of a 46-year-old man with gluten-related disorders. Given the absence of typical clinical manifestations from the gastrointestinal tract, increased antibodies IgA to tissue transglutaminase and deamidated gliadin peptides, the morphological picture of the duodenal mucosa, do not give grounds for diagnosing celiac disease, but indicate the presence of a gluten-related disorders in the patient. The patient was prescribed a gluten-free diet for a period of 6 months. As a result, an improvement in clinical and laboratory parameters was observed: more stable blood pressure values on standard antihypertensive therapy, a decrease in proteinuria, hematuria, and antibody IgA to tissue transglutaminase and deamidated gliadin peptides. The introduction of a gluten-free diet in the diet of patients with IgA-nephropathy can improve clinical and laboratory parameters, such as blood pressure, proteinuria, hematuria, and probably delay the progression of chronic renal disease.

Keywords: glomerulonephritis, mesangial proliferative glomerulonephritis, IgA-nephropathy, celiac disease, chronic kidney disease.

For citation: Mantsaeva M. E., Borisov A. G., Stremouhov A. A. Case report: in focus IgA nephropathy as a gluten-related disorder // Lechaschy Vrach. 2021; 5 (24): 57-61. DOI: 10.51793/OS.2021.54.20.012

¹ Контактная информация: MariyaMantsaeva@yandex.ru

Целиакия, воспалительное заболевание тонкого кишечника, вызванное избыточной чувствительностью к пищевому глютену и связанным с ним белкам, поражает примерно 0,5–1% населения западного мира [1]. Все чаще выявляются внекишечные симптомы целиакии и сопутствующие заболевания, включая сахарный диабет 1 типа, заболевания щитовидной железы, герпетиформный дерматит и атаксию [1]. Существует также ряд сообщений о различных типах поражения почек у пациентов с целиакией, включая IgA-нефропатию, диабетическую нефропатию, мембранозную нефропатию, мембранозно-пролиферативный гломерулонефрит, нефротический синдром, связанный с мальабсорбцией, оксалатную нефропатию и ассоциацию целиакии с хронической болезнью почек (ХБП) и терминальной почечной недостаточностью [1]. Проблема, объединяющая целиакию и IgA-нефропатию, на сегодняшний день малоизучена, что в перспективе требует дальнейшего изучения с проведением клинических исследований на достаточной выборке пациентов.

Клинический случай

Пациент 46 лет. Из предоставленной медицинской документации следует, что до 2019 г. заболевания почек и мочевыводящих путей в анамнезе отсутствуют. Ранее диагностированные гастроэзофагеальная рефлюксная болезнь, рефлюкс-эзофит, хронический гастродуоденит выявлены по данным эндоскопического исследования и клинически себя не проявляли. В то же время обращало на себя внимание изолированное повышение печеночных трансаминаз. В июле 2019 г. в ходе обследования на амбулаторном этапе в общем анализе мочи впервые выявлены протеинурия до 3,0 г/л, микрогематурия. В биохимическом анализе крови — повышение уровня мочевины — 9,2 мг/дл, показатели азотемии были нормальными (креатинин — 88,9 мкмоль/л, мочевины — 7,4 ммоль/л). По данным ультра-

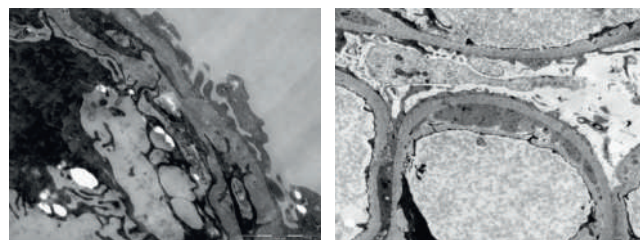


Рис. 2. Электронная микроскопия биопсийного микропрепарата почки. Интрамембранный депозит, двухконтурная гломерулярная базальная мембрана. Исследование выполнено в ГВКГ им. Н. Н. Бурденко Б. Л. Кушнир

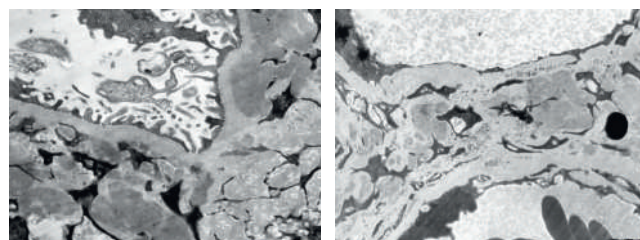


Рис. 3. Электронная микроскопия биопсийного микропрепарата почки. Депозиты в мезангии. Исследование выполнено в ГВКГ им. Н. Н. Бурденко Б. Л. Кушнир

звукового исследования отмечались диффузные изменения синусов обеих почек и их микролитиаз. Артериальное давление (АД) соответствовало 1-й степени артериальной гипертензии (АГ). Иницирована терапия аллопурином, эналаприлом. На фоне проводимой терапии наблюдалось снижение уровня мочевины до 5,8 мг/дл, протеинурии — до 1,3 г/л, уровень азотемии оставался на прежнем уровне, нормотензии достигнуть не удалось. На данном диагностическом этапе был заподозрен хронический гломерулонефрит.

В январе 2020 г. для подтверждения диагноза пациента направили в нефрологическое отделение ГВКГ им. Н. Н. Бурденко. При поступлении общее состояние удовлетворительное. Жалобы на повышение АД до 145/90 мм рт. ст., болезненные ощущения в области поясницы. Объективный статус: рост — 176 см, масса тела — 84 кг, ИМТ — 27,1 кг/м². Нормостенического телосложения, повышенного питания. Подкожно-жировая клетчатка распределена равномерно, по мужскому типу. Периферические и регионарные лимфоузлы не увеличены. Грудная клетка правильной формы, безболезненна при пальпации. Дыхание везикулярное, хрипов нет. ЧДД — 16 в мин. При аускультации тоны сердца ясные, ритмичные. Пульс — 65 уд./мин, удовлетворительного наполнения. АД — 140/90 мм рт. ст. Отеков нет. Язык чистый, влажный. Живот при пальпации мягкий, безболезненный. Печень, селезенка, почки не пальпируются. Поколачивание по поясничной области безболезненно с обеих сторон. Диурез адекватный. Другие органы и системы без особенностей.

При лабораторном обследовании обращали на себя внимание суточная протеинурия — 4,3 г/сут, эритроцитурия — до 25 в поле зрения. В биохимическом анализе крови: общий белок — 66 г/л, креатинин — 100 мкмоль/л, мочевины — 6,5 ммоль/л, мочевины — 9,1 мг/дл, IgA — 3,26 г/л. Уровень АД соот-

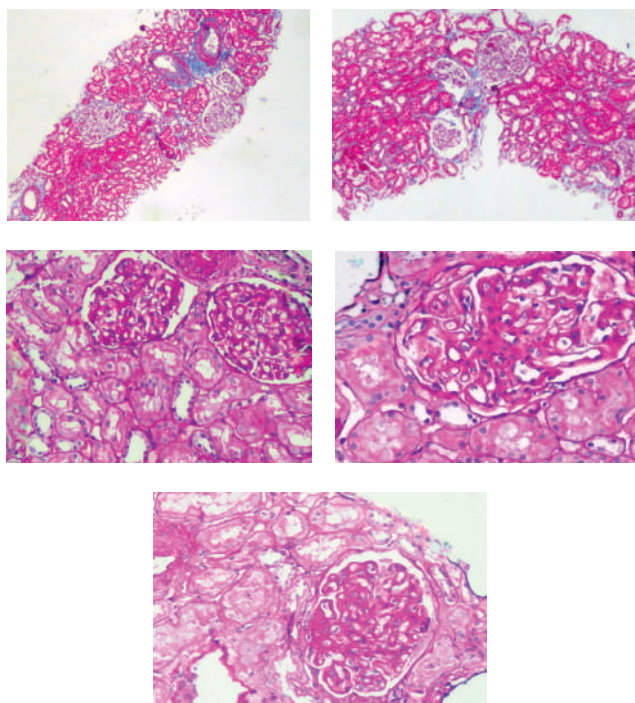


Рис. 1. Световая микроскопия биопсийного микропрепарата почки. Исследование выполнено в ГВКГ им. Н. Н. Бурденко Б. Л. Кушнир

ветствовал 1-й степени АГ. Установлен предварительный диагноз: «Хронический гломерулонефрит гипертонического типа».

Определены показания для выполнения тонкоигольной пункционной биопсии правой почки с целью верификации диагноза. Морфологическое исследование почечного биоптата при световой микроскопии (рис. 1). Проведены окраски: гематоксилин-эозином, ШИК-реакция, трихром по Массону. В препарате 8 клубочков. Клубочки увеличены в размерах, во всех отмечается расширение мезангия с сопутствующей мезангиальной (до 4-7 клеток на зону мезангия) и сегментарной эндотелиальной пролиферацией. В 2 клубочках определяются участки склероза капиллярных петель с образованием сращений с капсулой Боумена. Стенки капиллярных петель заметно утолщены, одноконтурные. Диффузно-очаговый фиброз интерстиция и атрофия канальцев, занимающие менее 10% площади паренхимы. Неспецифическая инфильтрация интерстиция в зонах склероза. Артерии — гипертрофия мышечного слоя, артериосклероз с гиперэластозом. Артериолы без особенностей. Иммунофлюоресценция: IgG — негативно; IgM — периферия капиллярных петель +; IgA — мезангий и периферия капиллярных петель +++; C3 — то же, что IgA ++; C1q — негативно; Карра — то же, что IgA ++; Lambda — то же, что IgA +++; фибриноген — негативно. Заключение: IgA-нефропатия с картиной фокального пролиферативного гломерулонефрита с фокальным сегментарным гломерулосклерозом (M1 S1 E1 T0 C0). Также выполнено электронно-микроскопическое исследование нефробиоптата (рис. 2, 3). Исследовано 4 клубочка. Отмечается наличие электронно-плотных депозитов, расположенных в мезангии, а также субэндотелиально и интрамембранозно. Гломерулярная базальная мембрана местами утолщена, имеются очаги интерпозиции отростков мезангиоцитов, отмечается формирование двойных контуров. Расслоения не обнаружено. Имеются очаги распластывания малых отростков подоцитов. Заключение: морфологическая картина иммунокомплексного мембранопротективного гломерулонефрита. С учетом данных иммунофлюоресценции может соответствовать IgA-нефропатии. С учетом результатов морфологического исследования установлен окончательный диагноз: «Хронический гломерулонефрит (IgA-нефропатия с картиной фокального пролиферативного гломерулонефрита с фокальным сегментарным гломерулосклерозом, M1 S1 E1 T0) гипертонического типа (АГ 1-й ст., риск сердечно-сосудистых осложнений (ССО) 1). ХБП С2А4 (СКФ по СКД-ЕП — 77 мл/мин/1,73 м², креатинин — 100 мкмоль/л)». Учитывая морфологическую форму гломерулонефрита, а также клинко-лабораторные показатели, от активной иммуносупрессивной терапии было решено воздержаться. С целью нефропротективной терапии увеличена дозировка эналаприла до 20 мг/сут под контролем АД на 3 месяца с последующим контрольным обследованием. В марте 2020 г. данных за формирующийся нефротический синдром не получено. Сывороточные белки плазмы крови в пределах нормы, азотовыделительная и концентрационная функция почек сохранена. На фоне приема иАПФ суточная протеинурия — 2,5 г/сут, с целью усиления нефропротекции дозировка эналаприла увеличена до 30 мг/сут на 3 месяца под контролем АД. Исходя из особенностей клинического течения IgA-нефропатии (субнефротический уровень суточной протеинурии при нормальном уровне сывороточных белков плазмы, изолированное повышение печеночных ферментов в анамнезе, эндоскопические признаки поражения желудочно-кишечного тракта (ЖКТ) ранее), для исключения вторичных причин IgA-нефропатии пациент был обследован на предмет нарушения обмена глютена (целиакии): в крови

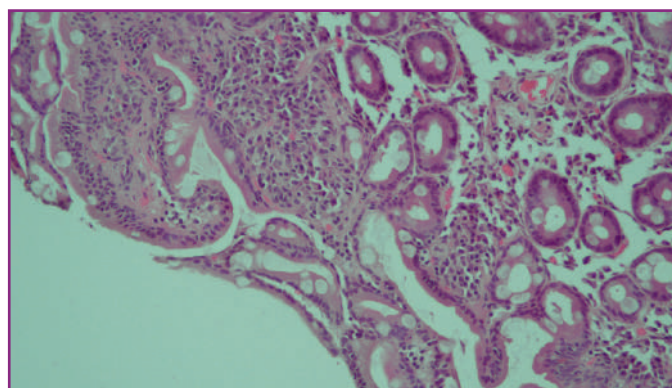


Рис. 4. Морфологическая картина слизистой оболочки 12-перстной кишки. Атрофия ворсин

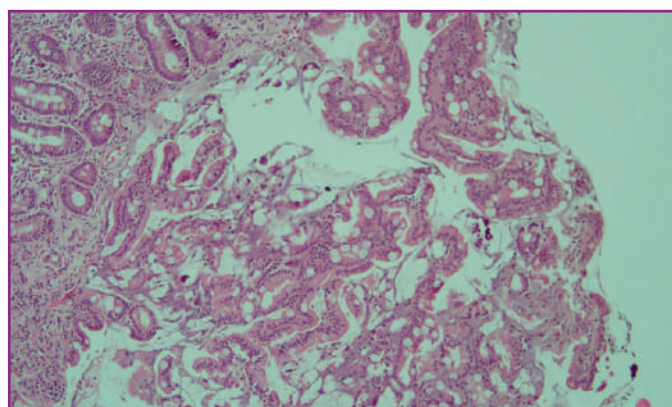


Рис. 5. Морфологическая картина слизистой оболочки 12-перстной кишки. Гиперплазия крипт

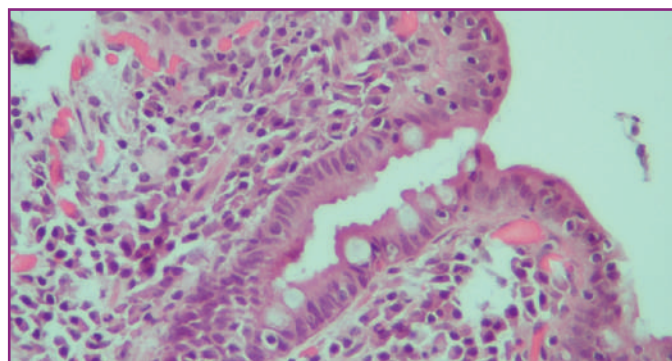


Рис. 6. Морфологическая картина слизистой оболочки 12-перстной кишки. Межэпителиальные лимфоциты — 11 на 100 эпителиоцитов

определены антитела (АТ) IgA к тканевой трансглутаминазе — 113 отн. ед/мл (норма < 20), АТ IgA к деамидированным пептидам глиадина — 107 отн. ед/мл (норма < 25), АТ IgA к эндомизию < 1:5. В связи с положительными результатами серологических тестов пациенту выполнена фиброгастродуоденоскопия с забором морфологического материала слизистой оболочки нисходящего отдела 12-перстной кишки. Результат: фрагменты слизистой оболочки 12-перстной кишки с участками атрофии ворсин (рис. 4) и участками гиперплазии крипт (рис. 5). Покровный цилиндрический эпителий с регенераторными изменениями. Интерэпителиальные лимфоциты —

11 на 100 эпителиоцитов (рис. 6). В собственной пластинке наблюдаются участки умеренного склероза, умеренно выраженная лимфоплазмочитарная инфильтрация с примесью эозинофильных и нейтрофильных лейкоцитов с наличием лимфоидных фолликулов. Заключение: хронический умеренно выраженный активный дуоденит. Достоверных признаков целиакии не выявлено. Отсутствие классических клинических проявлений со стороны ЖКТ и нарушений архитектоники слизистой оболочки 12-перстной кишки, морфологическая картина биоптатов 12-перстной кишки и положительные серологические маркеры (повышенный титр антител IgA к тканевой трансглутаминазе и деамидированным пептидам глиадина) не дают оснований диагностировать целиакию, но указывают на нарушения обмена глютена у пациента. Возможная патогенетическая связь IgA-нефропатии с нарушением обмена глютена позволила предположить его элиминацию как дополнительную терапевтическую стратегию у данного пациента. В связи с этим помимо нефропротективной терапии пациенту была рекомендована строгая безглютеновая диета с исключением продуктов, содержащих глютен и его следы, в первую очередь злаков — пшеницы, ржи и ячменя на 6 месяцев с последующей клиничко-лабораторной оценкой. В период госпитализации в сентябре 2020 г. следует отметить стойкое снижение суточной протеинурии до 1,5 г/сут, эритроцитурии — до 6-8 в поле зрения, показатели азотемии в пределах нормы. АД соответствовало оптимальному. В течение 6 месяцев пациент ограничил потребление глютена, однако признался, что соблюдал диету нерегулярно, допуская погрешности в рационе. При этом уровень АТ IgA к тканевой трансглутаминазе и деамидированным пептидам при повторной оценке снизился (91,6 отн. ед/мл и 72,7 отн. ед/мл соответственно).

Пациенту рекомендовано продолжить соблюдение безглютеновой диеты в сочетании с нефропротективной терапией. В период госпитализации в феврале 2021 г. суточная протеинурия — 2,0 г/сут, эритроцитурия — 7 в поле зрения, креатинин стойко снизился до 86 мкмоль/л, при этом СКФ повысилась до 92 мл/мин/1,73 м². Повторно исследованы уровни АТ IgA к тканевой трансглутаминазе и АТ IgA к деамидированным пептидам глиадина (33,2 отн. ед/мл и 30,8 отн. ед/мл соответ-

| Таблица 2 Серологические маркеры нарушения обмена глютена | | | |
|--|-----------------|---------------------|--------------------|
| | Март 2020 г. | Сентябрь 2020 г. | Февраль 2021 г. |
| Антитела IgA к тканевой трансглутаминазе, отн. ед/мл | 113,0 | 91,6 | 33,2 |
| Антитела IgA к деамидированным пептидам глиадина, отн. ед/мл | 107,0 | 72,7 | 30,8 |
| Антитела IgA к эндомилию | < 1:5 | < 1:5 | < 1:5 |

ственно). В табл. 1 и 2 представлена динамика основных показателей на фоне проводимого лечения. Полученные результаты позволяют сделать предварительный вывод о том, что включение в рацион аглутеновой диеты пациентам с IgA-нефропатией и нарушением обмена глютена, получающим нефропротективную терапию, помогает добиться нормотензии и ведет к снижению суточной протеинурии, гематурии и, возможно, скорости прогрессирования ХБП.

Обсуждение

Данное клиническое наблюдение демонстрирует ассоциацию IgA-нефропатии с нарушением обмена глютена у пациента. Интерес гастроэнтерологов и нефрологов к сочетанию целиакии и IgA-нефропатии в последние десятилетия значительно возрос [2]. К. Wijarngrascha и соавт. проведен систематический обзор, который продемонстрировал риск развития заболеваний почек у пациентов с целиакией [3]. Анализ показал, что пациенты с целиакией имеют повышенный риск развития IgA-нефропатии и терминальной почечной недостаточности, чем лица без нее [3]. Относительный риск IgA-нефропатии составил 2,62 (95% доверительный интервал 1,27-5,42). Относительный риск терминальной почечной недостаточности составил 2,57 (95% доверительный интервал 2,03-3,24) [3]. Ассоциацию IgA-нефропатии с пищевыми антигенами впервые описал S. Emancipator (1983) на мышиной модели IgA-нефропатии [4]. Подразумевались связи между пероральной иммунизацией, нарушением толерантности к пищевым белкам, развитием специфического иммунного ответа с отложением иммунных комплексов в мезангии, содержащих IgA [4]. Нарушенная иммунологическая толерантность может способствовать аномальному ответу на микробиоту, приводя к нарушению целостности кишечного барьера, в том числе увеличению абсорбции пищевых аллергенов, а также к активации MALT-лимфоидной ткани, ассоциированной со слизистыми оболочками, и субклиническому воспалению кишечника [5]. Патологический ответ на пищевые антигены или условно-патогенную флору сопровождается синтезом aberrantly гликозилированных полимеров IgA1, которые в конечном счете попадают в кровотоки и откладываются в почках в составе депозитов [5]. В мировой литературе описаны немногочисленные клинические наблюдения связи IgA-нефропатии и целиакии [6, 7], имеются данные экспериментальных исследований, указывающих на возможную связь этих заболеваний [8, 9], а также результаты исследований, направленных на изучение эффективности безглютеновой диеты в рамках терапевтической коррекции IgA-нефропатии у пациентов с нарушением обмена глютена на небольшой выборке больных [9]. IgA-нефропатия представляет собой наиболее распространенную форму первичного гломерулонефрита в мире [10]. По данным морфологических регистров, частота IgA-нефропатии варьирует в зависимости от географического региона, составляя от 10-20% в США и Европе до 40-45%

| Таблица 1 Клиничко-лабораторные показатели пациента в динамике | | | | |
|---|-------------------|-----------------|---------------------|--------------------|
| | Январь 2020 г. | Март 2020 г. | Сентябрь 2020 г. | Февраль 2021 г. |
| Гемоглобин, г/л | 150 | 148 | 147 | 153 |
| Общий белок, г/л | 66 | 67 | 64 | 64 |
| Креатинин, мкмоль/л | 100 | 98 | 87 | 86 |
| Мочевина, ммоль/л | 6,5 | 7,4 | 8,5 | 8,0 |
| Мочевая кислота, мг/дл | 9,1 | 8,0 | 6,4 | 6,0 |
| IgA, г/л | 3,26 | 3,09 | 3,4 | 3,2 |
| Суточная протеинурия, г/сут | 4,3 | 2,5 | 1,5 | 2,0 |
| Эритроцитурия (в поле зрения) | 15-20-25 | 5-10-13 | 6-8 | 7 |
| СКФ по CKD-EPI, мл/мин/1,73 м ² | 77 | 79 | 90 | 92 |
| АД, мм рт. ст. | 140/90 | 130/80 | 120/80 | 120/80 |

в странах Азии [10]. В США 50% пациентов с IgA-нефропатией старше 30 лет и на момент постановки диагноза уже имеют хроническую болезнь почек от 3-й до 5-й стадии [11]. В североамериканских и европейских когортах соотношение мужчин и женщин среди пациентов составляет 2:1; пик заболеваемости приходится на второе и третье десятилетия жизни [11]. Клиническая картина IgA-нефропатии разнообразна: проявления варьируют от изолированной бессимптомной микрогематурии до быстро прогрессирующего гломерулонефрита [12].

IgA-нефропатию можно заподозрить на основании характерной клинической картины: наличие эпизодов «синфарингитной» гематурии и/или персистирующей микрогематурии в сочетании с протеинурией различной степени выраженности и повышенным уровнем IgA в крови [12]. Терминальная почечная недостаточность развивается примерно у 30-50% пациентов, что требует проведения заместительной почечной терапии (диализа или трансплантации почки) [13]. Основными подходами к лечению являются санация очагов хронической инфекции, проведение нефропротективной терапии, эффективность рекомендуемой глюкокортикоидной и цитостатической терапии в настоящее время недостаточно подтверждена, поэтому дополнительные терапевтические возможности при лечении данной патологии крайне необходимы. Клинические проявления не отличаются при идиопатическом и вторичном вариантах заболевания, в связи с этим дифференциальная диагностика этих форм должна базироваться на исключении всех возможных вторичных причин [12]. Необходим тщательный сбор анамнеза, комплексная оценка результатов клинического, лабораторного и инструментального обследования для исключения вторичных причин IgA-нефропатии [12].

Общепризнанных алгоритмов лабораторно-инструментальной диагностики и лечения, объединяющих IgA-нефропатию и целиакию, в мировой литературе нет. В перспективе, опираясь на международные клинические рекомендации по отдельным нозологиям, можно разработать общий план диагностики и лечения для таких пациентов. Единственным методом лечения целиакии и профилактики ее осложнений в настоящее время является строгая пожизненная безглютеновая диета [14]. Еще одна проблема, которая требует решения, — приверженность пациента к лечению. Комплаентность лежит в основе успешной терапии большинства хронических заболеваний, которые требуют от больного длительного, а иногда и пожизненного активного, осознанного и ответственного участия. Необходимо убедить пациента в том, что соблюдение диеты улучшит качество его жизни, повлияв не только на нарушения со стороны ЖКТ, но и, вероятно, улучшит почечный исход — снизит протеинурию и гематурию, а также, возможно, отсрочит прогрессирование почечной недостаточности, что показало данное клиническое наблюдение.

Выводы

Данное клиническое наблюдение показывает, что у пациентов с IgA-нефропатией выявляемые нарушения обмена глютена могут быть причиной развития нефропатии. Особенностью данного наблюдения является тот факт, что данное состояние развилось у пациента среднего возраста без ярких клинических проявлений целиакии и патологии ЖКТ. Дополнение нефропротективной терапии аглютеновой диетой позволило добиться у пациента нормотензии, уменьшения протеинурии и гематурии. Помимо всего прочего данный клинический случай демонстрирует важность приверженности пациента к лечению (соблюдение аглютеновой диеты), которое имеет своей конечной целью не только повышение качества жизни,

но и улучшение почечного исхода (снижение протеинурии и гематурии, замедление прогрессирования почечной недостаточности). Дальнейшие исследования, проводимые на более крупных когортах, помогут оценить долю пациентов с IgA-нефропатией с нарушениями обмена глютена и подтвердить клиническую эффективность аглютеновой диеты у этих пациентов. ■

КОНФЛИКТ ИНТЕРЕСОВ. Авторы статьи подтвердили отсутствие конфликта интересов, о котором необходимо сообщить.

CONFLICT OF INTERESTS. Not declared.

Литература/References

- Boonpheng B., Cheungpasitporn W., Wijarnpreecha K. Renal disease in patients with celiac disease // *Minerva medica*. 2018; 109 (2): 126-140. DOI: 10.23736/S0026-4806.17.05403-9.
- Малкох А. В., Бельмер С. В. Нефропатии при целиакии // *Лечащий Врач*. 2012; 8: 19. [Malkoch A. V., Bel'mer S. V. Nefropatii pri tseliakii [Nephropathy in celiac disease] // *The Lechaschi Vrach Journal*. 2012; 8: 19.]
- Wijarnpreecha K., Thongprayoon C. et al. Celiac disease and the risk of kidney diseases: A systematic review and meta-analysis // *Digestive and Liver Disease*. 2016; 48 (12): 1418-1424. DOI: 10.1016/j.dld.2016.08.115.
- Emancipator S. N. Experimental IgA nephropathy induced by oral immunization // *Journal of Experimental Medicine*. 1983; 157 (2): 572-582. DOI: 10.1084/jem.157.2.572.
- Coppo R. The Gut-Renal Connection in IgA Nephropathy // *Seminars in Nephrology*. 2018; 38 (5): 504-512. DOI: 10.1016/j.semnephrol.2018.05.020.
- Habura I., Fiedorowicz K., Woźniak A., Idasiak-Piechocka I., Kosikowski P., Oko A. IgA nephropathy associated with coeliac disease // *Central European Journal of Immunology*. 2019; 44 (1): 106-108. DOI: 10.5114/ceji.2019.84021.
- Costa S., Currò G., Pellegrino S., Lucanto M., Tuccari G., Ieni A., Santoro D. Case report on pathogenetic link between gluten and IgA nephropathy // *BMC Gastroenterology*. 2018; 18 (1). DOI: 10.1186/s12876-018-0792-0.
- Papista C., Lechner S., Ben Mkaddem S., LeStang M.-B., Abbad L., Bex-Coudrat J., Monteiro R. Gluten exacerbates IgA nephropathy in humanized mice through gliadin — CD89 interaction // *Kidney International*. 2015; 88 (2): 276-285. DOI: 10.1038/ki.2015.94.
- Coppo R. The intestine-renal connection in IgA nephropathy // *Nephrology Dialysis Transplantation*. 2015; 30 (3): 360-366. DOI: 10.1093/ndt/gfu343.
- Шилов Е. М., Бобкова И. Н., Колина И. Б., Камышова Е. С. Клинические рекомендации по диагностике и лечению IgA-нефропатии // *Нефрология*. 2015; 19 (6): 83-92. [Shilov Ye. M., Bobkova I. N., Kolina I. B., Kamysheva Ye. S. Klinicheskiye rekomendatsii po diagnostike i lecheniyu IgA-nefropatii [Clinical guidelines for the diagnosis and treatment of IgA nephropathy] // *Nefrologiya*. 2015; 19 (6): 83-92.]
- Soares M. F. An update on pathology of IgA nephropathy // *Jornal brasileiro de nefrologia: orgao oficial de Sociedades Brasileira e Latino-Americana de Nefrologia*. 2016; 38 (4): 435-440. DOI: 10.5935/0101-2800.20160069.
- Шилов Е. М. Нефрология. Клинические рекомендации / Под ред. Е. М. Шиловой, А. В. Смирнова, Н. Л. Козловской. М.: ГЭОТАР-Медиа, 2016. 816 с. [Shilov Ye. M. Nefrologiya. Klinicheskiye rekomendatsii [Nephrology. Clinical guidelines] Pod red. Ye. M. Shilova, A. V. Smirnova, N. L. Kozlovskoy. M.: GEOTAR-Media, 2016. 816 p.]
- Maixnerova D., Reily C., Bian Q., Neprasova M., Novak J., Tesar V. Markers for the progression of IgA nephropathy // *Journal of nephrology*. 2016; 29 (4): 535-541. doi.org/10.1007/s40620-016-0299-0.
- Всероссийский консенсус по диагностике и лечению целиакии у детей и взрослых // *Альманах клинической медицины*. 2016; 6. [Vserossiyskiy konsensus po diagnostike i lecheniyu tseliakii u detey i vzroslykh [All-Russian consensus on the diagnosis and treatment of celiac disease in children and adults] // *Al'manakh klinicheskoy meditsiny*. 2016; 6.]

Заболевания спектра оптиконевромиелита: важность дифференциальной диагностики с рассеянным склерозом и ее трудности

Резюме. Заболевания спектра оптиконевромиелита представляют собой небольшую группу редко встречающихся, но очень тяжелых иммуноопосредованных неврологических нарушений. Об отличиях заболевания от рассеянного склероза, особенностях диагностики и терапии, о последствиях неверного диагноза и поддержке пациентов рассказала заместитель главного внештатного специалиста-невролога департамента здравоохранения г. Москвы (ДЗМ), доктор медицинских наук Мария Вафаевна Давыдовская.

Ключевые слова: заболевания спектра оптиконевромиелита, рассеянный склероз, дифференциальная диагностика, аквапорин-4.

Для цитирования: Давыдовская М. В. Заболевания спектра оптиконевромиелита: важность дифференциальной диагностики с рассеянным склерозом и ее трудности // Лечащий Врач. 2021; 5 (24): 62–63. DOI: 10.51793/OS.2021.95.91.013

Neuromyelitis optica spectrum disorder: importance and difficulties of differential diagnosis with multiple sclerosis

Abstract. Neuromyelitis optica spectrum disorder is a group of rare and severe immune-mediated neurological conditions. We have discussed with Maria Davydovskaya, the Deputy Chief External Experts in Neurology, the key differences of this disease from multiple sclerosis, special aspects of diagnostics and therapy, the consequences of misdiagnose, and patients support.

Keywords: neuromyelitis optica spectrum disorder, multiple sclerosis, differential diagnosis, aquaporin-4.

Для цитирования: Davydovskaya M. V. Neuromyelitis optica spectrum disorder: importance and difficulties of differential diagnosis with multiple sclerosis // Lechaschy Vrach. 2021; 5 (24): 62–63. DOI: 10.51793/OS.2021.95.91.013



Мария Вафаевна ДАВЫДОВСКАЯ,
заместитель главного
внештатного
специалиста-
невролога, доктор
медицинских наук

Заболевания спектра оптиконевромиелита (ЗСОНМ) — орфанное заболевание, сопровождающееся аутоиммунным поражением центральной нервной системы (ЦНС) и быстро приводящее к глубокой инвалидизации. До сих пор многие пациенты с ЗСОНМ живут с диагнозом рассеянного склероза (РС) и получают неправильную терапию.

О сходстве двух заболеваний, важности и трудности дифференциальной диагностики и перспективах терапии мы поговорили с доктором медицинских наук Марией Вафаевной Давыдовской, заместителем главного внештатного специалиста-невролога,

заместителем директора по научной работе ГБУ «Центр координации и проведения клинических исследований лекарственных препаратов для медицинского применения ДЗМ», профессором кафедры неврологии, нейрохирургии и медицинской генетики ГБОУ ВПО «РНИМУ им. Н. И. Пирогова Минздрава России».

— **ЗСОНМ зачастую путают с РС. Почему так происходит?**

— РС и ЗСОНМ — это основные демиелинизирующие заболевания у лиц молодого возраста. Долгое время РС и ЗСОНМ изучались в единой большой группе, так как их клиническая картина довольно схожа. Тем не менее заболевания отличаются патогенезом, но ясность в этом вопросе была внесена лишь относительно недавно, с открытием функций водных каналов астроцитов и антител к аквапорину-4, за что его авторы получили Нобелевскую премию в 2003 г. Первое заболевание из ЗСОНМ было описано в 1894 г. как монофазный оптикомиелит Девика, и дальнейшее наблюдение за пациентами с двумя демиелинизирующими патологиями и изучение их шло параллельно. Однако с созданием огромного количества таргетных средств для терапии РС встала острая необходимость дифференцировать два заболевания, потому что применение многих препаратов, изменяющих течение РС, при ЗСОНМ приводит к тяжелым последствиям. Сегодня все пациенты, которые имеют симптомы РС, особенно при наличии атипичных

проявлений, обследуются на антитела к аквапорину-4 во избежание постановки неправильного диагноза и причинения вреда здоровью.

— **Насколько остро стоит проблема неправильной диагностики ЗСОНМ?**

— Несмотря на то, что международные критерии постановки диагноза ЗСОНМ существуют с 2015 г., частота неправильной диагностики очень высока. В нашей стране подобный анализ не проводился, но, согласно данным американских и немецких коллег, от 40% до 42% больных с заболеваниями данного спектра имеют ошибочный диагноз РС. Как видите, это достаточно большая когорта пациентов. Но до введения в практику специального маркера антител к аквапорину-4, ситуация была еще хуже.

— **Насколько распространено данное заболевание?**

— ЗСОНМ — это орфанное заболевание, характеризующееся тяжелым аутоиммунным поражением ЦНС, оно встречается реже, чем, например, РС. Эпидемиология орфанных заболеваний изучается только отдельными исследователями, и в разных странах публикуются весьма различающиеся данные. Систематический обзор девяти крупных исследований, проводившихся с 1993 по 2013 г., показал, что распространенность ЗСОНМ составляет примерно 1,82 на 100 тыс. человек. Если говорить о РС, цифры здесь будут совсем другими — от 50 до 150 на 100 тыс. В то же время все эксперты подчеркивают, что распространенность ЗСОНМ, возможно, занижена в связи с тем, что диагноз часто или не ставится, или пациенты ведутся с другим, ошибочным аутоиммунным диагнозом.

— **Какие группы населения наиболее подвержены ЗСОНМ? Каков типичный портрет пациента с этим диагнозом?**

— Чаще всего ЗСОНМ дебютируют в возрасте 30–40 лет, как и РС. Реже, примерно в 12% случаев, ЗСОНМ может начинаться и в более старшем возрасте. Изредка встречается оно и у детей, обычно в подростковом возрасте. В гендерном распределении преобладают женщины. Если для РС соотношение женщин и мужчин составляет 4:1, то при ЗСОНМ женщины страдают в 9 раз чаще.

— **Какие симптомы должны заставить терапевта незамедлительно направить пациента к неврологу или офтальмологу? И что должно насторожить невролога, чтобы не пропустить ЗСОНМ?**

— Как я сказала, ЗСОНМ — это аутоиммунное заболевание с поражением ЦНС, поэтому первые симптомы очень похожи на симптомы РС.

Терапевта, безусловно, должны насторожить жалобы на ухудшение зрения, развитие мышечной слабости в конечностях, потерю чувствительности, дисфункцию мочевого пузыря или кишечника. По этим симптомам нельзя точно установить диагноз. Однако если это молодой пациент с остро или подостро развившейся объективной неврологической симптоматикой, понятно, что необходимо прежде всего дифференцировать его заболевание с демиелинизирующими патологиями.

Синдромально РС и ЗСОНМ тоже очень похожи. Когда пациент попадает к неврологу, тот видит либо клинику поперечного миелита, либо неврит зрительного нерва, либо стволовой синдром. Поэтому до 2005 г., когда стало возможным проведение дополнительных исследований, таким больным, конечно, ставился диагноз РС просто в силу его большей распространенности. Сегодня у нас есть возможность осуществления дифференциальной диагностики, и мы обязаны ее делать.

— **Каковы оптимальные пути маршрутизации пациента с подозрением на ЗСОНМ? Где стоит в дальнейшем наблюдать больного после постановки диагноза?**

Маршрутизация таких больных происходит в учреждения, где занимаются демиелинизирующими заболеваниями ЦНС в целом и РС в частности. В этих центрах врачи с помощью имеющихся на сегодняшний день лабораторных и нейровизуализационных параклинических методов могут в большинстве случаев отличить одно заболевание от другого.

Наблюдение происходит в тех же центрах, часто с привлечением смежных специалистов. Так, если к нам попадают пациенты с сочетанием ЗСОНМ и, например, системной красной волчанки или болезни Шегрена, мы привлекаем ревматологов.

— **Какие современные методы помогают провести дифференциальную диагностику РС и ЗСОНМ?**

Во-первых, мы обязательно изучаем олигоклональные полосы в ликворе и сыворотке крови. Они встречаются в 80% случаев у больных с РС и только в 20% у пациентов с ЗСОНМ, так что это позволяет достаточно быстро их дифференцировать. Во-вторых, мы исследуем антитела к аквапорину-4. Они обнаруживаются более чем у 73% пациентов с ЗСОНМ, но не встречаются при РС. Одновременное применение двух этих методик помогает с большой степенью достоверности поставить правильный диагноз.

Дифференциальной диагностике помогают также и методы нейровизуализации. Как правило, при ЗСОНМ отмечается иной характер повреждения ЦНС, в частности зрительного нерва, спинного мозга, чем при РС. Если по каким-либо причинам эти исследования не проводились, то просто дальнейшее наблюдение также может навести на мысль, что перед вами не пациент с РС. РС имеет прогрессирующий характер течения, где обострения сменяются улучшением состояния. У пациентов с ЗСОНМ наблюдается рецидивирующее течение. И каждый следующий рецидив у таких больных может быть, к сожалению, летальным.

— **Насколько в России доступны эти методы диагностики и достаточно ли часто они применяются?**

— Эти методы, безусловно, доступны, иначе мы не смогли бы проводить дифференциальную диагностику в рутинном режиме. Для проведения анализов в настоящий момент мы обращаемся в коммерческие лаборатории. Там мы исследуем олигоклональные иммуноглобулины, что входит в диагностический стандарт для РС, а также антитела к аквапорину-4. Дифференциальная диагностика с ЗСОНМ сегодня проводится практически каждому пациенту с подозрением на РС в связи с обилием смешанных, атипичных случаев.

К сожалению, государством эти исследования не оплачиваются. Дело в том, что стандарты были написаны достаточно давно, в 2014 г., тогда как первые международные критерии ЗСОНМ, которые выделили таких пациентов в отдельную группу, появились в 2015 г. Сейчас в Минздрав РФ подан новый проект клинических рекомендаций по многим нозологиям, включая РС, содержащим перечень исследований для проведения дифференциального диагноза с ЗСОНМ. Мы надеемся, что, когда документ по РС будет одобрен, исследования для пациентов станут бесплатными.

— **В какие сроки от дебюта заболевания важно начать терапию?**

— Терапию нужно начинать сразу же, в момент выявления первого симптома. Первое же обострение может стать для пациента последним или же привести к тяжелейшему повреждению нервной системы.

— **Насколько выше риск инвалидизации пациентов при ЗСОНМ по сравнению с РС?**

— ЗСОНМ характеризуется быстрым накоплением неврологического дефицита с каждым обострением, что особенно важно в отсутствие таргетной терапии. Это приводит, к сожалению, к необратимым повреждениям и быстрой глубокой инвалидизации. Пациенты с РС и ЗСОНМ заболевают в одном и том же возрасте, обычно в 30–40 лет, но при РС время от момента постановки диагноза до глубокой инвалидизации составляет около 20 лет, тогда как 50% пациентов с ЗСОНМ нуждаются в инвалидной коляске уже через 5 лет, 62% полностью теряют зрение. Такие серьезные нарушения могут произойти уже после первого эпизода неврита зрительного нерва. Таким образом, в целом ЗСОНМ по сравнению с РС характеризуется более тяжелым прогнозом. При отсутствии лечения смерть наступает в среднем через 17 лет. Продолжительность жизни пациентов с РС, согласно современным данным, не отличается от обычной когорты населения.

— **Каковы основные трудности в ведении пациента с ЗСОНМ?**

— Я бы выделила две основные проблемы. В первую очередь это, конечно, проблема с диагностикой. ЗСОНМ — заболевание орфанное, и врачи мало знают о нем. В основном специалисты ориентированы на три основных клинических проявления: невриты зрительного нерва, острый миелит и синдром *area postrema*. Последний не вызывает проблем в диагностике, так как сопровождается постоянной тошнотой, рвотой, длительной икотой, что связано с поражением рвотного центра, где сосредоточено большое количество водных каналов, антитела к белку которых определяют данное заболевание. Кроме того, описано еще три клинических проявления, которые очень трудно дифференцировать. Это острый стволовой синдром, симптоматическая нарколепсия, или повреждение диэнцефальной области, и совсем трудно дифференцирующийся, но, к счастью, редко встречающийся симптоматический церебральный синдром с типичным поражением головного мозга. Симптоматический церебральный синдром выявляется менее чем в 4% случаев, и его диагностика требует достаточно масштабного дифференциального диагноза, а ведение — колоссального опыта.

Таким образом, я бы сказала, что мы плохо дифференцируем и плохо ставим этот диагноз. Подозрение на ЗСОНМ может появиться не после первого эпизода, а уже после нескольких обострений, каждое из которых пациента все больше инвалидизирует.

Вторая проблема состоит в отсутствии таргетной терапии. Так как это заболевание — орфанное, его патогенез, а следовательно, и методы патогенетической терапии изучались очень долго. Как я уже отмечала, средства для лечения РС при ЗСОНМ не подходят, и сегодня в нашей стране нет ни одного препарата, зарегистрированного с таким показанием. На данный момент мы используем только терапию оффлэйбл.

— **Существует ли в России пациентская организация, поддерживающая людей с ЗСОНМ?**

— Отдельной пациентской организации для людей с таким диагнозом нет, но интересы больных с ЗСОНМ отстаивает организация, занимающаяся орфанными пациентами. Я полагаю, что, как только до России дойдут таргетные препараты, уже зарегистрированные в других странах, ее активность сильно возрастет. Кроме того, пациентами с ЗСОНМ занимается Общероссийская общественная организация инвалидов — больных РС.

Благодаря Всероссийскому союзу пациентов у нас существует закон сначала о 7, потом о 14, теперь уже о 16 высокотехнологичных нозологиях. Когда в России появится таргетный препарат, вероятно, его цена будет очень высока. Конечно, он должен войти в эту систему поддержки пациентов с помощью федерального финансирования.

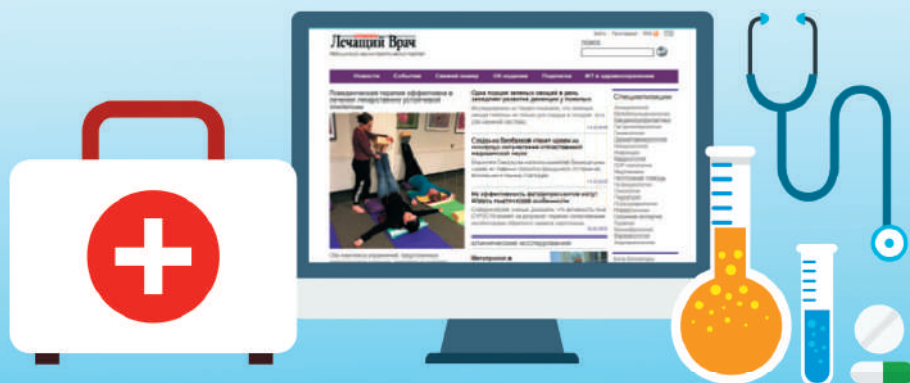Пока мы надеемся на это и ждем прихода таргетных препаратов, продолжая делать все, что от нас зависит. Мы продолжаем обучать врачей и наблюдать за нашими пациентами, проводим терапию доступными препаратами, стараемся создать регистры в учреждениях для того, чтобы тщательнее вести учет таких больных, максимально обследуем больных с диагнозом РС во избежание ущерба от неправильной терапевтической тактики. ■

КОНФЛИКТ ИНТЕРЕСОВ. Автор статьи подтвердил отсутствие конфликта интересов, о котором необходимо сообщить.

CONFLICT OF INTERESTS. Not declared.

Последипломное образование

| Наименование цикла | Место проведения | Контингент слушателей | Даты проведения цикла | Продолжительность обучения, мес |
|--|---|---|-----------------------|---------------------------------|
| Кардиология с основами ЭКГ | РНИМУ им. Н. И. Пирогова, кафедра кардиологии ФДПО, Москва | Кардиологи | 17.05-11.06 | 1 мес |
| Функциональная диагностика | РНИМУ им. Н. И. Пирогова, кафедра клинической функциональной диагностики ФДПО, Москва | Врачи функциональной диагностики | 31.05-25.06 | 1 мес |
| Дерматомикозы | РНИМУ им. Н. И. Пирогова, кафедра кожных болезней и косметологии ФДПО, Москва | Дерматовенерология | 07.06-11.06 | 1 нед |
| Доброкачественные и злокачественные новообразования кожи и их оптическая диагностика | РНИМУ им. Н. И. Пирогова, кафедра кожных болезней и косметологии ФДПО, Москва | Врачи специальностей: «косметология», «педиатрия», «общая врачебная практика (семейная медицина)», «терапия», «пластическая хирургия» | 24.05-28.05 | 1 нед |
| Особенности патологии кожи и лечения дерматозов у детей | РНИМУ им. Н. И. Пирогова, кафедра кожных болезней и косметологии ФДПО, Москва | Врачи специальностей: «дерматовенерология», «педиатрия» | 07.06-11.06 | 1 нед |
| Офтальмология | МГМСУ, кафедра глазных болезней ФДПО, Москва | Офтальмологи | 24.05-21.06 | 1 мес |
| Нефрология | МГМСУ, кафедра нефрологии ФДПО, Москва | Анестезиологи-реаниматологи, терапевты, педиатры, урологи, хирурги | 13.09-21.12 | 3 мес |
| Клиника и современные методы терапии алкоголизма и наркоманий | МГМСУ, кафедра психиатрии, наркологии и психотерапии ФДПО, Москва | Психиатры-наркологи | 17.05-14.06 | 1 мес |
| Терапия психических заболеваний | МГМСУ, кафедра психиатрии, наркологии и психотерапии ФДПО, Москва | Психиатры | 17.05-28.06 | 1,5 мес |
| Акушерство и гинекология (новые подходы к диагностике и лечению болезней репродуктивной системы) | МГМСУ, кафедра репродуктивной медицины и хирургии ФДПО, Москва | Акушеры-гинекологи | 17.05-14.06 | 1 мес |
| Аллергические заболевания и реакции: диагностика и терапия | РМАНПО, кафедра аллергологии и иммунологии терапевтического факультета, Москва | Аллергологи-иммунологи | 11.05-07.06 | 1 мес |
| Гастроэнтерология | РМАНПО, кафедра гастроэнтерологии терапевтического факультета, Москва | Гастроэнтерологи, терапевты, врачи общей практики (семейные врачи) | 11.05-07.06 | 1 мес |
| Дерматовенерология | РМАНПО, кафедра дерматовенерологии и косметологии терапевтического факультета, Москва | Дерматовенерологи | 17.05-14.06 | 1 мес |
| Инфекционные болезни | РМАНПО, кафедра инфекционных болезней терапевтического факультета, Москва | Инфекционисты | 26.05-22.06 | 2 мес |
| Диагностика и лечение сердечной недостаточности | РМАНПО, кафедра кардиологии терапевтического факультета, Москва | Кардиологи, терапевты, врачи общей практики (семейные врачи) | 18.05-24.05 | 1 нед |
| Акушерство и гинекология | МГМУ им. И. М. Сеченова, кафедра акушерства, гинекологии, перинатологии и репродуктологии, Москва | Акушеры-гинекологи | 17.05-11.06 | 1 мес |
| Бактериология | МГМУ им. И. М. Сеченова, кафедра инфектологии и вирусологии, Москва | Бактериологи | 15.09-12.10 | 1 мес |
| Терапия | МГМУ им. И. М. Сеченова, кафедра медико-социальной экспертизы, неотложной и поликлинической терапии, Москва | Терапевты | 24.05-21.06 | 1 мес |
| Неврология | МГМУ им. И. М. Сеченова, кафедра нервных болезней, Москва | Неврологи | 17.05-11.06 | 1 мес |
| Общая врачебная практика (семейная медицина) | МГМУ им. И. М. Сеченова, кафедра общей врачебной практики, Москва | Терапевты, педиатры | 14.05-28.10 | 5 мес |



• НОВОСТИ МЕДИЦИНЫ • СТАТЬИ • ИССЛЕДОВАНИЯ • КАЛЕНДАРЬ СОБЫТИЙ

Нас читают более 15 000 профессионалов ежедневно.

ПРИСОЕДИНЯЙТЕСЬ К ГРУППЕ ПРОФЕССИОНАЛОВ



<https://vk.com/public141934954>



<https://ru-ru.facebook.com/groups/lvrach/>

ЕЖЕНЕДЕЛЬНЫЙ ДАЙДЖЕСТ

Подписывайтесь и не пропустите главное!



НЕЙПИЛЕПТ® & НЕЙРОКС®

СИНЕРГИЗМ ЭНЕРГИИ И ПРОТЕКЦИИ

КОМБИНАЦИЯ НЕЙРОКС® & НЕЙПИЛЕПТ® — ДВОЙНАЯ НЕЙРОПРОТЕКЦИЯ, НАПРАВЛЕННАЯ НА УЛУЧШЕНИЕ КОГНИТИВНЫХ ФУНКЦИЙ ПРИ ИШЕМИИ ГОЛОВНОГО МОЗГА²

СПОСОБСТВУЕТ:

- ВЗАИМНОМУ УСИЛЕНИЮ МЕМБРАНОПРОТЕКТИВНОГО ДЕЙСТВИЯ ОБОИХ ПРЕПАРАТОВ²
- АКТИВИЗАЦИИ ЭНЕРГОСИНТЕЗИРУЮЩЕЙ ФУНКЦИИ МИТОХОНДРИЙ¹
- УЛУЧШЕНИЮ МИКРОЦИРКУЛЯЦИИ¹

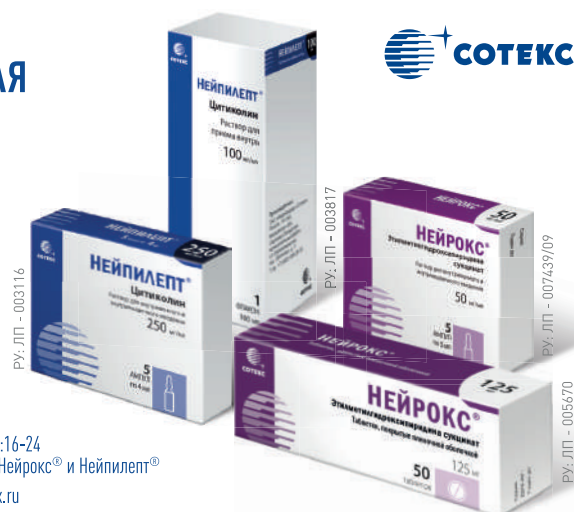1. Инструкция по медицинскому применению лекарственного препарата Нейрокс® таблетки от 22.07.2019

2. Соловьева З.Ю., Амелина П.П. Церебральная микроангиопатия в развитии ХИМ: подходы к лечению. 2020;2:16-24

Перед назначением ознакомьтесь с инструкциями по медицинскому применению лекарственных препаратов Нейрокс® и Нейпилепт®

ЗАО «ФармФирма «Сотекс», 115201, г. Москва, Каширское шоссе, д. 22, корп. 4, +7 (495) 231-15-12, info@dsotex.ru

Информация предназначена для медицинских и фармацевтических работников



Реклама