Лечащий врач №02, 2020

Под стекло № 2, 2020

Таблица

Осложнения со стороны желудочно-кишечного тракта на фоне приема нестероидных противовоспалительных препаратов (НПВП)

Осложнения	Частота (на 100 больных)	Патогенез (основные механизмы)	Типичные клинические проявления	Диагностика
НПВП-гастропатия	0,5–1	Блокада ЦОГ-1, снижение количества простагландинов в слизистой оболочке желудочно-кишечного тракта, что уменьшает их защитный потенциал и провоцирует повреждение под действием кислоты желудочного сока	Язвы желудка и двенадцатиперстной кишки, кровотечения, перфорация и стриктуры верхних отделов желудочно-кишечного тракта	Эндоскопо-гистологическое сканирование (ЭГДС)
НПВП-ассоциированная диспепсия	10–40	Контактное действие НПВП; повышение проницаемости слизистой оболочки для H^+	Гастралгии, тошнота, тяжесть в эпигастрии после приема НПВП	Наличие жалоб при отсутствии ЭГДС-изменений
НПВП-энтеропатия	0,5–1	Блокада ЦОГ-1, снижение количества простагландинов в слизистой оболочке кишки, что повышает ее проницаемость и провоцирует воспаление, связанное с транслокацией бактерий	Сочетание железодефицитной анемии и использованием при отсутствии признаков НПВП-гастропатии, кишечного кровотечения или непереносимости	Видеокапсульная эндоскопия; маркеры проницаемости и воспаления кишки (альфа1-антитрипсин и др.)

* М. А. Ливзан, Е. А. Лапшина, М. Б. Кохтенко. Нестероидные противовоспалительные препараты: оценка рисков и пути повышения безопасности терапии // Лечащий врач. 2018. № 3.

Таблица

Клинические проявления инфаркта миокарда

1. Инфарктоподобный синдром:
а) острая боль в груди:
- часто начинается через 1–4 недели после респираторной или желудочно-кишечной инфекции;
- часто сопровождается симптомами и рефлексами, сходными с ишемическими;
- отсутствуют электрографические данные в пользу ишемической болезни сердца (ИБС);
б) изменения ЭСГ на электрокардиограмме (ЭКГ):
- подъем или депрессия сегмента ST;
- инверсия зубца T;
в) с или без повышения уровня ферментов, которые может быть временным изменением, подобно изменениям при остром инфаркте миокарда, или стойким длительным в течение нескольких недель или месяцев.

2. Возникшая или нарастающая сердечная недостаточность (СН) при отсутствии ИБС и других не известных причин:
а) возникшая или нарастающая СН в сроки от 2 недель до 3 месяцев:
- одышка;
- периферические отеки;
- чувство дискомфорта в грудях;
- нарушения утомляемости;
б) нарушения систолической функции ЛЖ и/или ПЖ с или без увеличения толщины стенки: с или без дилатации ЛЖ и/или ПЖ по данным Эхо-КГ или МРТ;
с) возможное появление симптомов после респираторной или желудочно-кишечной инфекции или в послеродовый период, беременности;
д) неспецифические ЭКГ-изменения, часто блокада ножки пучка Гиса, и/или желудочковых аритмии, и/или атриовентрикулярной (АВ) блокада

3. Хроническая сердечная недостаточность при отсутствии ИБС и других известных причин СН (см. пункт 2 выше):
а) симптомы СН (с повторными декомпенсациями продолжительностью более трех месяцев;
б) одышка, сердцебиение, одышка, отёчные боли в груди, кашель у ночной постели в бодрствовании;
с) нарушения систолической функции ЛЖ и/или ПЖ при Эхо-КГ или МРТ, (выдох/выдох по данным Доплеровской эхокардиографии (ДЭКГ) или другой инвазивной кардиомиографии;
д) неспецифические ЭКГ-признаки: редко блокада ножки пучка Гиса и/или желудочковые аритмии, и/или АВ-блокада

4. Жизнеугрожающие состояния при отсутствии ИБС и других известных причин СН, включающие:
а) шоковый или малый кардиогенный и бронхиальную внезапную смерть;
б) кардиогенный шок;
в) выраженную дисфункцию ЛЖ.

* Е. А. Лапшина, А. И. Кендеревский, М. И. Лапшина. Диагностика инфаркта – взгляд для врача? // Лечащий врач. 2018. № 2.

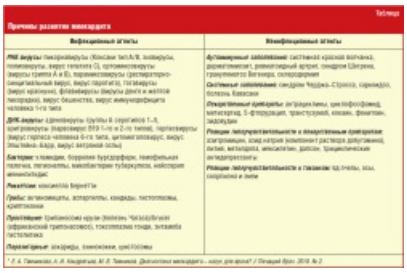

Таблица

Причины развития инфаркта

Инфекционные агенты	Неинфекционные агенты
РНК-вирусы: пикорнавирусы (Коксаки типа A/B, эховирусы, полиовирусы, вирус гепатита С), ортомиксовирусы (вирусы гриппа А и В), парамиксовирусы (респираторно-синцитиальный вирус, вирус паротита), тогавирусы (вирус краснухи), флавивирусы (вирусы денге и желтой лихорадки), вирус бешенства, вирус иммунодефицита человека 1-го типа	**Аутоиммунные заболевания:** системная красная волчанка, ревматизм, ревматоидный артрит, синдром Шегрена, гранулемиатоз Вегенера, склеродермия
ДНК-вирусы: аденовирусы (группы В (серотипы 1–8, серотипы 14, 21), герпесвирус ВЭВ 1-го и 2-го типов, герпесвирусы (вирус герпеса человека 6-го типа, цитомегаловирус, вирус опоясывающего лишая, вирус простого герпеса), вирус гепатита В)	**Системные заболевания:** синдром Чедиака-Стейнбринка, саркоидоз, болезнь Кавасаки
Бактерии: хламидии, боррелии Бурсдорфери, гемофильная палочка, легионеллы, микобактерии туберкулеза, нейсерии менингококкус	**Токсические агенты:** эпинефрин, циклофосфамид, метилдопа, 5-фторурацил, трастузумаб, кокаин, фенотиазин, эндотоксин
Риккетсии: лихорадка Ку	**Реакции гиперчувствительности и аллергические синдромы:** анафилаксия, эозинофильная пневмония, аллергический ринит, бронхиальная астма, экзема, крапивница, ангионевротический отек, гранулематоз Вегенера
Грибы: аспергиллы, аспергиллы, кандиды, гистоплазмы, криптококки	**Реакции гиперчувствительности и гипоксии:** щитовидная железа, кожа, сосудистая и легкие
Простейшие: трипаносомы крузи (болезнь Чагаса), трихинеллы (эффективной трихинеллезной, токсоплазма гондии, эхинококк (эстатистика)	
Паразитарные: лейшмании, шистосомы	

* Е. А. Лапшина, А. И. Кендеревский, М. И. Лапшина. Диагностика инфаркта – взгляд для врача? // Лечащий врач. 2018. № 2.

Таблица

Диагностические критерии клинически предполагаемого инфаркта

Клинические проявления:
- острая боль в груди, в т. ч. «перикардитическая» или псевдоишемическая;
возможности вторных (от нескольких дней до трех месяцев) или нарастания одышки в покое или нагрузке и/или утомляемости, слабо признаков ишемии и/или правожелудочковой недостаточности;
- подострая/хроническая (> 3 месяцев) развития или нарастания одышки в покое или нагрузке и/или утомляемости, слабо признаков ишемии и/или правожелудочковой недостаточности:
сердцебиение, и/или аритмии синусного генеза, и/или гипертонии, и/или предотвращения внезапных кардиальных смерть;
- кардиогенный шок без известных причины

Диагностические критерии:

1. Изменения при ЭКГ-электрическом мониторировании/стресс-тесте:
Выявлены из следующих новых патологических изменений: АВ-блокады I–III степени или блокада ножки пучка Гиса, изменений ST (элевация ST, инверсия T), слабо синусового ритма, желудочковых тахикардий, фибрилляции желудочков, асистолии, фибрилляции предсердий, снижение высоты зубца R, нарушения внутрисердечной проводимости (с расширением комплекса QRS), патологических зубцов Q, наличие кальция, частых экстрасистолий, наджелудочковых тахикардии

2. Маркеры сигнала кардиомиоцитов:
Повышенные уровни ТнТ/Тн

3. Функциональные и структурные нарушения при визуализации сердца: Эхо-КГ/эхокардиография (ЭКГ)/МРТ
Новые и неотложные, другим образом неизвестные структуры и функции ЛЖ и/или ПЖ (включая случайное обнаружение у бессимптомных пациентов): нарушения локального движения стенки или в целом систолической или диастолической функции, с дилатацией желудочков или без них, с или без увеличения толщины стенки, с или без перикардиального выпота, с или без внутритёлесных тромбов.

4. Ангиопластика при ИБС
Стеноз и/или наличие участков вторичного контрастирования, типичных для инфаркта

* Е. А. Лапшина, А. И. Кендеревский, М. И. Лапшина. Диагностика инфаркта – взгляд для врача? // Лечащий врач. 2018. № 2.

© «Открытые системы», 1992-2020. Все права защищены.