

Исследование цитопротективного действия низкомолекулярного хитозана на модели индометациновой гастропатии у крыс

А. В. Троицкий¹ ✉

Т. Н. Быстрова²

К. А. Рожкова³

Н. Н. Мамонтова⁴

¹ Федеральный исследовательский центр фундаментальной и трансляционной медицины, Новосибирск, Россия, pharm2008@yandex.ru, <https://orcid.org/0000-0001-9407-5377>

² Федеральный исследовательский центр фундаментальной и трансляционной медицины, Новосибирск, Россия, tanibi1@rambler.ru, <https://orcid.org/0000-0002-2719-6328>

³ Инновационные технологии здоровья, Новосибирск, Россия, Rozhkovak2607@gmail.com

⁴ Инновационные технологии здоровья, Новосибирск, Россия, 3340035@mail.ru

Резюме

Введение. В настоящее время гастропатии (ленточные и точечные эрозии), вызванные приемом нестероидных противовоспалительных препаратов, являются самыми распространенными осложнениями лекарственной терапии острых респираторных вирусных инфекций и ревматоидных заболеваний. При длительном применении нестероидных противовоспалительных препаратов и при лечении высокими дозами этих лекарственных средств эрозии слизистой оболочки желудка очень часто прогрессируют и трансформируются в хронические язвы, которые по патофизиологическим механизмам течения идентичны язвенной болезни желудка с вовлечением *Helicobacter pylori*. В настоящее время отсутствуют эффективные средства профилактики лекарственных гастропатий. Попытки создания нестероидных противовоспалительных препаратов, не вызывающих гастропатии, также не увенчались успехом. Авторами статьи предложено в качестве цитопротективного средства использовать низкомолекулярный хитозан.

Цель работы. Оценить эффективность низкомолекулярного хитозана (50 кДа) в качестве средства профилактики повреждений слизистой оболочки желудка при приеме нестероидных противовоспалительных препаратов на модели индометациновой гастропатии у крыс.

Материалы и методы. Исследование выполнено на 14 крысах – самцах линии Wistar, возрастом 3 месяца со средней массой тела 240–250 г. Животным под легким эфирным наркозом вводили внутрижелудочно суспензию индометацина из расчета 60 мг/кг. Через 1 час после введения суспензии индометацина животным контрольной группы внутрижелудочно вводили по 2 мл 0,9%-го раствора хлорида натрия, а животным опытной группы – по 2 мл 0,2%-го водного раствора низкомолекулярного хитозана (50 кДа). Через 24 часа после введения тестируемых веществ всех крыс подвергали эвтаназии передозировкой эфирного наркоза. У животных опытной и контрольной группы извлекали желудки, разрезали их по малой кривизне, промывали физиологическим раствором и сканировали слизистую оболочку желудков с разрешением 1200 точек на дюйм (dpi). Площадь эрозий в слизистой оболочке желудка (ленточные и точечные) и площадь слизистой оболочки (то и другое в мм²) рассчитывали в программе Corel Draw 13.

Результаты. Проведенные исследования показали, что низкомолекулярный хитозан (50 кДа) обладает выраженным цитопротективным действием и существенно снижает площадь повреждения слизистой оболочки желудка на модели индометациновой гастропатии у крыс. Наиболее вероятным механизмом описанного терапевтического эффекта низкомолекулярного хитозана является активация макрофагов слизистой оболочки желудка и экспрессия синтеза ими противовоспалительных цитокинов. При этом при внутрижелудочном введении низкомолекулярного хитозана снижается не только общая площадь эрозивного повреждения желудка, но и значительно (более чем в пять раз) – площадь ленточных эрозий.

Заключение. Низкомолекулярный хитозан обладает отчетливым цитопротективным действием при введении индометацина и может рассматриваться в качестве перспективного препарата для предупреждения нестероидной гастропатии. При этом низкомолекулярный хитозан может быть весьма перспективным дополнительным компонентом при изготовлении

лекарственных форм нестероидных противовоспалительных препаратов с пониженным побочным действием на слизистую оболочку желудка.

Ключевые слова: нестероидная гастропатия, хитозан, язвенная болезнь желудка, гастропротекторы, индометацин

Для цитирования: Троицкий А. В., Быстрова Т. Н., Рожкова К. А., Мамонтова Н. Н. Исследование цитопротективного действия низкомолекулярного хитозана на модели индометациновой гастропатии у крыс. *Лечащий Врач*. 2026; 3 (29): 39-44. <https://doi.org/10.51793/OS.2026.29.3.006>

Конфликт интересов. Авторы статьи подтвердили отсутствие конфликта интересов, о котором необходимо сообщить.

Study of the cytoprotective effect of low molecular weight chitosan on a model of indomethacin gastropathy in rats

Aleksander V. Troitskii¹ ✉

Tatyana N. Bystrova²

Kristina A. Rozhkova³

Natalya N. Mamontova⁴

¹ Federal Research Center for Fundamental and Translational Medicine, Novosibirsk, Russia, pharm2008@yandex.ru, <https://orcid.org/0000-0001-9407-5377>

² Federal Research Center for Fundamental and Translational Medicine, Novosibirsk, Russia, tanibi1@rambler.ru, <https://orcid.org/0000-0002-2719-6328>

³ Innovative Technologies of Health, Novosibirsk, Russia, Rozhkovak2607@gmail.com

⁴ Innovative Technologies of Health, Novosibirsk, Russia, 3340035@mail.ru

Abstract

Background. Currently, gastropathy (band and punctate erosions) caused by the use of nonsteroidal anti-inflammatory drugs are the most common complications of drug therapy for acute respiratory viral infections and rheumatoid diseases. With prolonged use of nonsteroidal anti-inflammatory drugs and when treated in high doses, erosions of the gastric mucosa very often progress and transform into chronic gastric ulcers, which, in terms of pathophysiological mechanisms, are identical to gastric ulcer disease with the involvement of *Helicobacter pylori*. Currently, there are no effective means for the prevention of drug-induced gastropathy. Attempts to create nonsteroidal anti-inflammatory drugs that do not cause gastropathy have also been unsuccessful. The authors of the article propose the use of low molecular weight chitosan as a gastroprotective agent.

Objective. To evaluate the effectiveness of low molecular weight chitosan (50 kDa) as a means of preventing damage to the gastric mucosa during the administration of nonsteroidal anti-inflammatory drugs in a model of indomethacin gastropathy in rats.

Materials and Methods. The study was performed on 14 male Wistar rats, 3 months old with an average body weight of 240-250 g. Under light ether anesthesia, the animals were administered an intragastrically indomethacin suspension at a dose of 60 mg per 1 kg of body weight. One hour after the administration of the indomethacin suspension, the animals of the control group were administered intragastrically 2 ml of a 0.9% sodium chloride solution, and the animals of the experimental group were administered 2 ml of a 0.2% aqueous solution of low-molecular chitosan (50 kDa). Twenty-four hours after the administration of the test substances, all rats were euthanized by an overdose of ether anesthesia. The stomachs of the animals of the experimental and control groups were removed, cut along the lesser curvature, washed with saline, and the gastric mucosa was scanned at a resolution of 1200 dpi. The area of erosions in the gastric mucosa (ribbon and punctate) in mm² and the area of the mucosa in mm² were calculated in Corel Draw 13.

Results. The studies showed that low-molecular chitosan (50 kDa) has a pronounced cytoprotective effect and significantly reduces the percentage of damage to the gastric mucosa in the indomethacin gastropathy model in rats. The most likely mechanism of the described therapeutic effect of low-molecular chitosan is the activation of gastric mucosal macrophages and the expression of the synthesis of anti-inflammatory cytokines by them. Moreover, with intragastric administration of low-molecular chitosan, not only the total area of erosive damage to the stomach decreases, but also a significant (more than fivefold) decrease in the area of ribbon erosions.

Conclusion. Low-molecular chitosan has a distinct gastroprotective effect when administered with indomethacin and can be considered as a promising drug for the prevention of non-steroidal gastropathy. At the same time, low-molecular chitosan may be a very promising additional component in the production of nonsteroidal anti-inflammatory drugs dosage forms with reduced side effects on the gastric mucosa.

Keywords: nonsteroidal gastropathy, chitosan, gastric ulcer, gastroprotectors, indomethacin

For citation: Troitskii A. V., Bystrova T. N., Rozhkova K. A., Mamontova N. N. Study of the cytoprotective effect of low molecular weight chitosan on a model of indomethacin gastropathy in rats. *Lechaschi Vrach*. 2026; 3 (29): 39-44. (In Russ.) <https://doi.org/10.51793/OS.2026.29.3.006>

Conflict of interests. Not declared.

Нестероидные противовоспалительные препараты (НПВП) в настоящее время являются одной из самых распространенных групп фармакологических средств. В основном это связано с широким спектром заболеваний, при которых НПВП применяются для купирования воспалительных реакций. Наиболее распространенными медицинскими показаниями для приема НПВП являются различные острые респираторные вирусные инфекции (ОРВИ) и ревматоидные заболевания (системные васкулиты, полиартриты, системная красная волчанка и др.). При этом следует отметить, что при лечении ревматоидных заболеваний НПВП назначаются длительными курсами, а при лечении ОРВИ – в весьма высоких дозах, вследствие чего при лечении НПВП при этих заболеваниях наиболее часто встречаются осложнения в виде нестероидной гастропатии, которая проявляется в виде точечных и ленточных эрозий на слизистой оболочке желудка (СОЖ) [1]. Данные повреждения по мере прогрессирования могут сливаться и переходить в стадию классической язвенной болезни желудка с развитием опасных желудочных кровотечений и высокой вероятностью малигнизации.

Патофизиологический механизм развития нестероидной гастропатии весьма сложный и до конца не изученный, но в основном он связан с ингибированием циклооксигеназы 1-го типа (ЦОГ-1), отвечающей за синтез простагландинов в СОЖ и образование слизи, которая защищает клетки СОЖ от повреждающего действия кислоты и пепсина [2, 3]. Практически все НПВП ингибируют одновременно ЦОГ-1 и ЦОГ-2 [4]. Однако системное противовоспалительное действие НПВП достигается не только за счет ингибирования ЦОГ-2. Были попытки синтезировать специфичные ингибиторы ЦОГ-2, но они оказались менее эффективными противовоспалительными препаратами, чем ингибиторы ЦОГ-1 и ЦОГ-2. Тем не менее проблема профилактики нестероидных гастропатий чрезвычайно актуальна в связи с очень широкой распространенностью НПВП.

Так, 25% жителей США старше 65 лет употребляют НПВП ежедневно, а около 70% – хотя бы раз в неделю. Частота

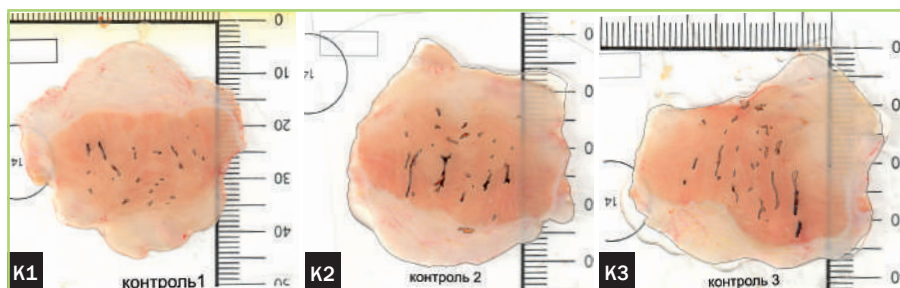


Рис. 1. Сканы СОЖ крыс контрольной группы (К1, К2, К3) с выделенными контурами ленточных и точечных эрозий [11] / Scans of the mucous membrane of the stomachs of rats in the control group (K1, K2, K3) with highlighted contours of linear and punctate erosions [11]

Таблица 1. Площади ленточных и точечных эрозий и степень эрозивного повреждения СОЖ крыс контрольной группы (К1, К2, К3) [11] / Areas of linear and punctate erosions and the degree of erosive damage to the mucous membrane of the stomachs of rats in the control group (K1, K2, K3) [11]

К1		К2		К3	
Площадь слизистой желудка, мм ²	1553,2	Площадь слизистой желудка, мм ²	1531,34	Площадь слизистой желудка, мм ²	1556,67
Площадь ленточных эрозий, мм ²	3,72	Площадь ленточных эрозий, мм ²	18,21	Площадь ленточных эрозий, мм ²	17,48
Площадь точечных эрозий, мм ²	4,0	Площадь точечных эрозий, мм ²	3,34	Площадь точечных эрозий, мм ²	4,2
Эрозивное повреждение слизистой, %	0,5	Эрозивное повреждение слизистой, %	1,41	Эрозивное повреждение слизистой, %	1,39

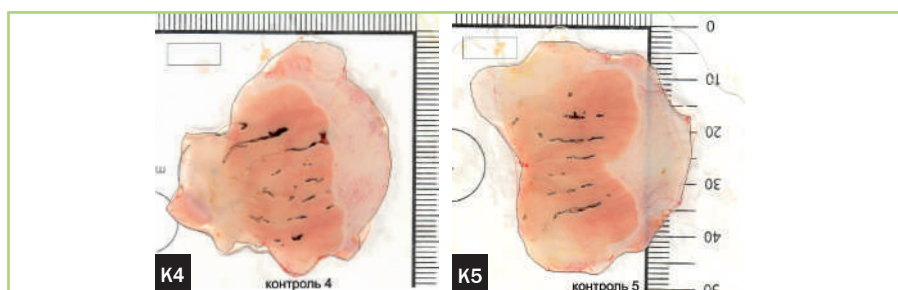


Рис. 2. Сканы СОЖ крыс контрольной группы (К4, К5) с выделенными контурами ленточных и точечных эрозий [11] / Scans of the mucous membrane of the stomachs of rats in the control group (K4, K5) with highlighted contours of linear and punctate erosions [11]

Таблица 2. Площади ленточных и точечных эрозий и степень эрозивного повреждения СОЖ крыс контрольной группы (К4, К5) [11] / Areas of linear and punctate erosions and the degree of erosive damage to the mucous membrane of the stomachs of rats in the control group (K4, K5) [11]

К4		К5	
Площадь слизистой желудка, мм ²	1565,8	Площадь слизистой желудка, мм ²	1621,15
Площадь ленточных эрозий, мм ²	24,26	Площадь ленточных эрозий, мм ²	17,82
Площадь точечных эрозий, мм ²	3,46	Площадь точечных эрозий, мм ²	1,95
Эрозивное повреждение слизистой, %	1,77	Эрозивное повреждение слизистой, %	1,22

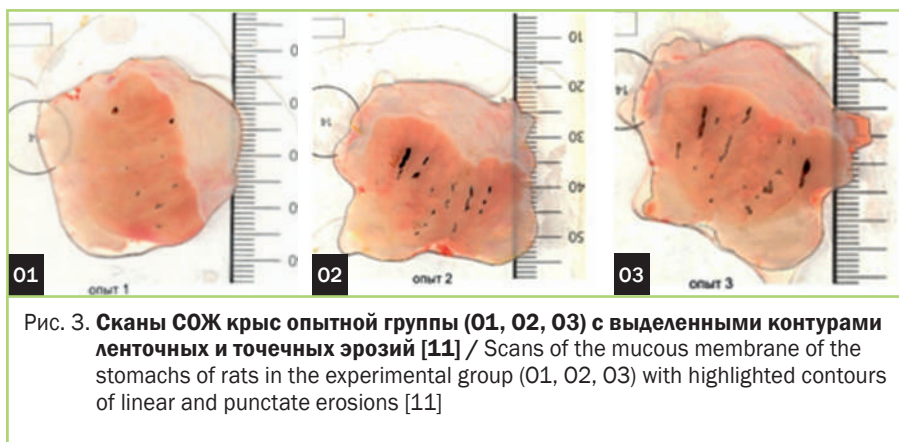


Рис. 3. Сканы СОЖ крыс опытной группы (01, 02, 03) с выделенными контурами ленточных и точечных эрозий [11] / Scans of the mucous membrane of the stomachs of rats in the experimental group (01, 02, 03) with highlighted contours of linear and punctate erosions [11]

Таблица 3. Площади ленточных и точечных эрозий и степень эрозивного повреждения СОЖ крыс опытной группы (01, 02, 03) [11] / Areas of linear and punctate erosions and the degree of erosive damage to the mucous membrane of the stomachs of rats in the experimental group (01, 02, 03) [11]

01		02		03	
Площадь слизистой желудка, мм ²	1443,65	Площадь слизистой желудка, мм ²	1561,40	Площадь слизистой желудка, мм ²	1581,32
Площадь ленточных эрозий, мм ²	0	Площадь ленточных эрозий, мм ²	11,65	Площадь ленточных эрозий, мм ²	12,75
Площадь точечных эрозий, мм ²	3,87	Площадь точечных эрозий, мм ²	1,43	Площадь точечных эрозий, мм ²	3,37
Эрозивное повреждение слизистой, %	0,27	Эрозивное повреждение слизистой, %	0,84	Эрозивное повреждение слизистой, %	1,02

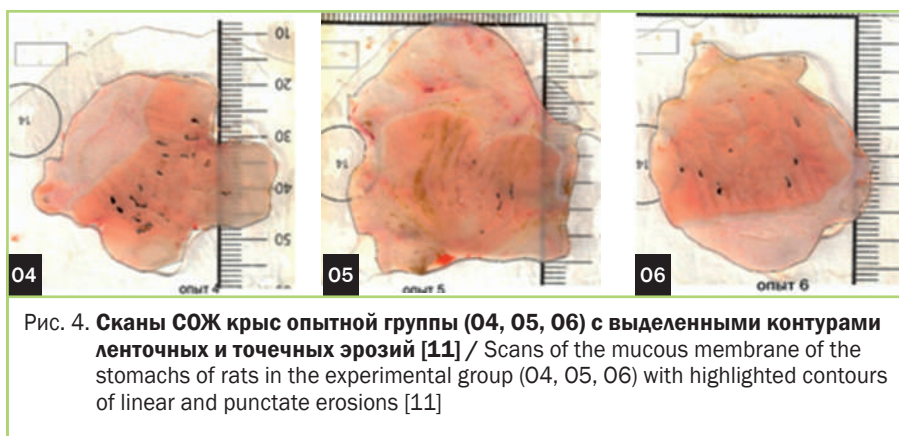


Рис. 4. Сканы СОЖ крыс опытной группы (04, 05, 06) с выделенными контурами ленточных и точечных эрозий [11] / Scans of the mucous membrane of the stomachs of rats in the experimental group (04, 05, 06) with highlighted contours of linear and punctate erosions [11]

развития эрозий желудка и двенадцатиперстной кишки при приеме НПВП достигает 50%. В настоящее время нет специфических средств профилактики нестероидных гастропатий. В основном применяются симптоматические средства: антациды, минеральные и растительные средства, пептиды [5-10]. В связи с этим наше внимание привлек низкомолекулярный хитозан (50 кДа), который за счет активации

тканевых макрофагов может создать активный противовоспалительный фон на уровне СОЖ при приеме НПВП. При этом низкомолекулярный хитозан не токсичен и его можно применять *per os* длительно без каких-либо побочных эффектов.

Целью данного исследования было оценить эффективность низкомолекулярного хитозана (50 кДа) в качестве средства профилактики повреждений

СОЖ при приеме НПВП на модели индометациновой гастропатии у крыс.

МАТЕРИАЛЫ И МЕТОДЫ ИССЛЕДОВАНИЯ

Исследование выполнено на 14 крысах – самцах линии Wistar, возрастом 3 месяца со средней массой тела 240-250 г.

За 24 часа до начала исследования всех крыс переставали кормить. Через 24 часа под легким эфирным наркозом всем крысам через внутрижелудочный (в/ж) зонд вводили суспензию индометацина из расчета 60 мг/кг. Через 1 час после введения суспензии индометацина (такой период достаточен для полного всасывания препарата в системный кровоток) животным контрольной группы (К1-5) под легким эфирным наркозом через в/ж зонд вводили по 2 мл 0,9%-го раствора хлорида натрия, а животным опытной группы (О1-9) – по 2 мл 0,2% водного раствора низкомолекулярного хитозана (50 кДа). Через 24 часа после введения тестируемых веществ всех крыс подвергали эвтаназии передозировкой эфирного наркоза. У животных опытной и контрольной групп извлекали желудки, разрезали их по малой кривизне, промывали физиологическим раствором и сканировали СОЖ с разрешением 1200 точек на дюйм (dpi). Площадь эрозий в СОЖ (ленточные и точечные) и площадь СОЖ (оба показателя в мм²) рассчитывали в программе Corel Draw 13 после выделения их контура кривыми Безье. Статистическую обработку результатов проводили в электронных таблицах Gnumeric 1.12.17.

РЕЗУЛЬТАТЫ

Результаты исследования представлены на рис. 1-5 и в таблицах 1-6.

ОБСУЖДЕНИЕ

Как показали проведенные исследования, низкомолекулярный хитозан (50 кДа) обладает выраженным цитопротективным действием, снижая площадь повреждения слизистой оболочки желудка на модели индометациновой гастропатии у крыс. При этом при внутрижелудочном введении низкомолекулярного хитозана снижается не только общая площадь эрозивного повреждения желудка, но и значительно (более чем в 3 раза) уменьшается площадь

Таблица 4. Площади ленточных и точечных эрозий и степень эрозивного повреждения СОЖ крыс опытной группы (04, 05, 06) [11] / Areas of linear and punctate erosions and the degree of erosive damage to the mucous membrane of the stomachs of rats in the experimental group (04, 05, 06) [11]

04		05		06	
Площадь слизистой желудка, мм ²	1501,55	Площадь слизистой желудка, мм ²	2031,29	Площадь слизистой желудка, мм ²	1444,93
Площадь ленточных эрозий, мм ²	5,67	Площадь ленточных эрозий, мм ²	0,64	Площадь ленточных эрозий, мм ²	2,3
Площадь точечных эрозий, мм ²	5,57	Площадь точечных эрозий, мм ²	1,03	Площадь точечных эрозий, мм ²	1,25
Эрозивное повреждение слизистой, %	0,75	Эрозивное повреждение слизистой, %	0,08	Эрозивное повреждение слизистой, %	0,25

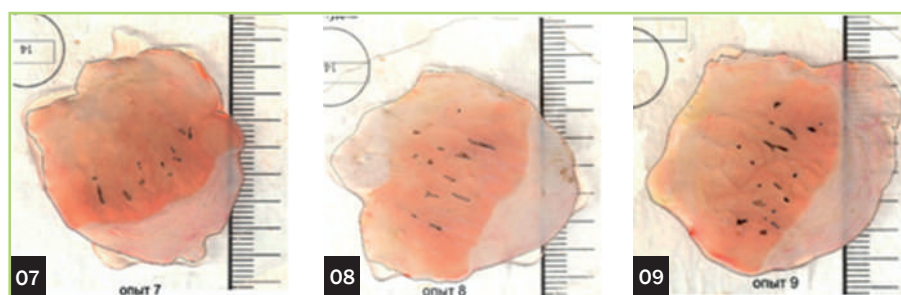

Рис. 5. Сканы СОЖ крыс опытной группы (07, 08, 09) с выделенными контурами ленточных и точечных эрозий [11] / Scans of the mucous membrane of the stomachs of rats in the experimental group (07, 08, 09) with highlighted contours of linear and punctate erosions [11]

Таблица 5. Площади ленточных и точечных эрозий и степень эрозивного повреждения СОЖ крыс опытной группы (07, 08, 09) [11] / Areas of linear and punctate erosions and the degree of erosive damage to the mucous membrane of the stomachs of rats in the experimental group (07, 08, 09) [11]

07		08		09	
Площадь слизистой желудка, мм ²	1563,17	Площадь слизистой желудка, мм ²	1565,31	Площадь слизистой желудка, мм ²	1603,93
Площадь ленточных эрозий, мм ²	4,57	Площадь ленточных эрозий, мм ²	4,51	Площадь ленточных эрозий, мм ²	6,64
Площадь точечных эрозий, мм ²	1,15	Площадь точечных эрозий, мм ²	3,84	Площадь точечных эрозий, мм ²	4,59
Эрозивное повреждение слизистой, %	0,37	Эрозивное повреждение слизистой, %	0,53	Эрозивное повреждение слизистой, %	0,7

Таблица 6. Средние значения ($x \pm SE$) повреждения СОЖ на индометациновой модели гастропатии у крыс Wistar при однократном в/ж введении 2 мл 0,9%-го раствора хлорида натрия (К) и 2 мл низкомолекулярного хитозана (О) [11] / Mean values ($x \pm SE$) of damage to the gastric mucosa in the indomethacin model of gastropathy in Wistar rats with a single intragastric administration of 2 ml of 0.9% sodium chloride solution (K) and 2 ml of low molecular weight chitosan (O) [11]

Экспериментальная группа	Площадь слизистой желудка, мм ²	Относительная площадь эрозивного повреждения слизистой желудка, %	Площадь ленточных эрозий слизистой желудка, мм ²	Площадь точечных эрозий слизистой желудка, мм ²
К (n = 5)	1565,63 ± 14,9	1,26 ± 0,21	16,29 ± 3,38	3,39 ± 0,39
О (n = 9)	1588,39 ± 58,66	0,53 ± 0,1	5,41 ± 1,48	2,9 ± 0,57

ленточных эрозий. Ленточные эрозии относятся к более тяжелым формам повреждения СОЖ при применении НПВП.

Следует также отметить, что низкомолекулярный хитозан нами вводился через 1 час после введения индометацина. Если учесть, что эвакуация содержимого желудка у крыс в двенадцатиперстную кишку происходит в среднем не позднее 30 минут, то цитопротективный эффект низкомолекулярного хитозана не связан с его местным воздействием на СОЖ. Мы полагаем, что механизм описанного терапевтического эффекта низкомолекулярного хитозана обусловлен активацией макрофагов и экспрессией синтеза ими противовоспалительных цитокинов. Также вероятно, что на таком фоне активированные макрофаги могут участвовать в компенсации блокировки синтеза ЦОГ-1, вызванной НПВП. От других подходов к снижению гастропатии, вызванной НПВП, основанных на поиске селективных ингибиторов ЦОГ-2, настоящее исследование отличается тем, что химическая структура НПВП не изменяется, как и их противовоспалительная активность. Существующие селективные ингибиторы ЦОГ-2 обладают более низкой противовоспалительной активностью, чем неселективные. В этом аспекте низкомолекулярный хитозан можно рассматривать в качестве дополнительного компонента в лекарственных формах НПВП, который снижает их побочное действие на СОЖ и при этом не влияет на противовоспалительную активность данных препаратов. В результате существующие терапевтические схемы применения НПВП могут остаться без изменений, что весьма важно с клинической точки зрения. Также можно использовать низкомолекулярный хитозан и в качестве отдельного фармакологического

средства в терапевтических схемах с применением НПВП.

Выводы

Низкомолекулярный хитозан обладает отчетливым гастропротективным действием при введении индометацина и может рассматриваться в качестве перспективного препарата для предупреждения нестероидной гастропатии. При этом низкомолекулярный хитозан может быть весьма перспективным дополнительным компонентом при изготовлении лекарственных форм НПВП с пониженным побочным действием на слизистую оболочку желудка. **ЛВ**

Вклад авторов:

Авторы внесли равный вклад на всех этапах работы и написания статьи.

Contribution of authors:

All authors contributed equally to this work and writing of the article at all stages.

Литература/References

1. *Tsimerman Ya. S.* Gastroduodenal lesion induced by non-steroidal anti-inflammatory drugs (NSAIDs): NSAID-gastritis or NSAID-gastropathy? *Clin. Pharmacol. Ther.* 2018; 27 (1): 14-21.
2. Preventive and therapeutic strategies of pharmacocorrection gastropathy induced by nonsteroidal anti-inflammatory drugs. *Reviews on Clinical Pharmacology and Drug Therapy.* 2017; 15 (4): 14-23. DOI: 10.17816/RCF15414-23.
3. *Takeuchi K.* Pathogenesis of NSAID-induced gastric damage: Importance of cyclooxygenase inhibition and gastric hypermotility. *World J Gastroenterol.* 2012; 18 (18): 2147-2160. Available from: DOI: 10.3748/wjg.v18.i18.2147.
4. *Lamarque D.* Physiopathologie des lésions gastroduodénales induites par les anti-inflammatoires non stéroïdiens [Pathogenesis of gastroduodenal lesions induced by non-steroidal anti-inflammatory drugs]. *Gastroenterol Clin Biol.* 2004; 28 Spec No 3: C18-26. French. DOI: 10.1016/s0399-8320(04)95275-x. PMID: 15366671.
5. *Lanas A.* Cyclo-oxygenase-1/cyclo-oxygenase-2 non selective non-steroidal anti-inflammatory drugs: epidemiology of gastrointestinal events. *Dig Liver Dis.* 2001; 33 Suppl 2: S29-34. DOI: 10.1016/s1590-8658(01)80156-0. PMID: 11827360.
6. *Викторова И. А., Трухан Д. И., Иванова Д. С.* Современные возможности лечения и профилактики НПВП индуцированных энтеропатий. *Медицинский совет.* 2020; (5): 30-40. DOI: 10.21518/2079-701X-2020-5-30-40.

Viktorova I. A., Trukhan D. I., Ivanova D. S. Modern opportunities for treatment and prevention of NSAID-induced enteropathies. *Meditinskii Sovet.* 2020; (5):30-40. doi: 10.21518/2079-701X-2020-5-30-40. (In Russ.)

7. *Жариков А. Ю., Лоренц С. Э., Бобров И. П., Мазко О. Н., Макарова О. Г.* Поиск новых молекул олигопептидов для фармакологической коррекции НПВС-индуцированной язвы желудка. *Биомедицина.* 2019; 15 (3): 90-97. DOI: 10.33647/2074-5982-15-3-90-97.
8. *Zharikov A. Yu., Lorents S. E., Bobrov I. P., Mazko O. N., Makarova O. G.* Search for New Oligopeptide Molecules for Pharmacological Corrections of Nsaids-induced Gastric Ulcer. *Biomeditsina.* 2019; 15 (3): 90-97. doi:10.33647/2074-5982-15-3-90-97 (In Russ.)
8. *Gmurov D. V., Parfenteva M. A., Semenova Y. V., Rubtsov D. A., Osinskii V. A.* NSAIDS-associated peptic ulcer of the stomach and duodenum. *Technical science. Colloquium-journal.* 2020; 11 (63). DOI: 10.24411/2520-6990-2020-11731.
9. Chinese Rheumatism Data Center; Chinese Systemic Lupus Erythematosus Treatment and Research Group. [Recommendation for the prevention and treatment of non-steroidal anti-inflammatory drug-induced gastrointestinal ulcers and its complications]. *Zhonghua Nei Ke Za Zhi.* 2017; 56 (1): 81-85. Chinese. DOI: 10.3760/cma.j.issn.0578-1426.2017.01.021. PMID: 28056333.
10. *Adefisayo M. A., Akomolafe R. O., Akinomisoye S. O., Alabi Q. K., Ogundipe O. L., Omole J. G., Olamilosoye K. P.* Gastro-protective effect of methanol extract of Vernonia amygdalina (del.) leaf on aspirin-induced gastric ulcer in Wistar rats. *Toxicol Rep.* 2017; 4: 625-633. DOI: 10.1016/j.toxrep.2017.11.004. PMID: 29657922; PMCID: PMC5897319.
11. *Troitsky A. V., et al.* Study of the Cytoprotective Effect of Low Molecular Weight Chitosan on a Model of Indomethacin Gastropathy in Rats. *Acta Scientific Medical Sciences.* 2024; 10 (8): 48-52. DOI: http://actascientific.com/ASMS/pdf/ASMS-08-1923.pdf.

Сведения об авторах:

Троицкий Александр Васильевич, к.м.н., ведущий научный сотрудник, руководитель лаборатории биосовместимых наночастиц, наноматериалов и средств адресной доставки Научно-исследовательского института экспериментальной и клинической медицины, Федеральное государственное бюджетное научное учреждение «Федеральный исследовательский центр фундаментальной и трансляционной медицины»; Россия, 630060, Новосибирск, ул. Тимакова, 2; pharm2008@yandex.ru

Быстрова Татьяна Николаевна, научный сотрудник лаборатории биосовместимых наночастиц, наноматериалов и средств адресной доставки Научно-исследовательского Института экспериментальной и клинической медицины, Федеральное государственное бюджетное научное учреждение «Федеральный исследовательский центр фундаментальной и трансляционной медицины»; Россия, 630060, Новосибирск, ул. Тимакова, 2; tanibi1@rambler.ru

Рожкова Кристина Андреевна, научный сотрудник, Общество с ограниченной ответственностью «Инновационные технологии здоровья»; Россия, 630007, Новосибирск, ул. Фабричная, 55, офис 813; Rozhkovak2607@gmail.com

Мамонтова Наталья Николаевна, научный сотрудник, Общество с ограниченной ответственностью «Инновационные технологии здоровья»; Россия, 630007, Новосибирск, ул. Фабричная, 55, офис 813; 3340035@mail.ru

Information about the authors:

Aleksander V. Troitskii, Cand. of Sci. (Med.), Leading Researcher, Head of the Laboratory of Biocompatible Nanoparticles, Nanomaterials and Targeted Delivery Facilities at the Research Institute of Experimental and Clinical Medicine, Federal State Budgetary Scientific Institution Federal Research Center for Fundamental and Translational Medicine; 2 Timakova str., Novosibirsk, 630060, Russia; pharm2008@yandex.ru

Tatyana N. Bystrova, Researcher of the Laboratory of Biocompatible Nanoparticles, Nanomaterials, and Targeted Delivery Systems, Federal State Budgetary Scientific Institution Federal Research Center for Fundamental and Translational Medicine; 2 Timakova str., Novosibirsk, 630060, Russia; tanibi1@rambler.ru

Kristina A. Rozhkova, Researcher, Innovative Technologies of Health Limited Liability Company; 55 of. 813 Fabrichnaya str., Novosibirsk, 630007, Russia; Rozhkovak2607@gmail.com

Natalya N. Mamontova, Researcher, Innovative Technologies of Health Limited Liability Company; 55 of. 813 Fabrichnaya str., Novosibirsk, 630007, Russia; 3340035@mail.ru

Поступила/Received 25.01.2026

Поступила после рецензирования/Revised 24.02.2026

Принята в печать/Accepted 26.02.2026